

## ARTIGO ORIGINAL

## Prevalência de Lesões Ateroscleróticas na Artéria Torácica Interna Esquerda, Evidenciadas pelos Achados de Angiografia Seletiva

### *Prevalence of Atherosclerotic Lesions in the Left Internal Thoracic Artery, Evidenced by Selective Angiographic Findings*

Hadrien Felipe Meira Balzan,<sup>1</sup> Rafael Vinicius Lube Battilani,<sup>1</sup> Otávio Celeste Mangili,<sup>1</sup> Marcos Franchetti,<sup>2</sup> Leonardo Celeste Mangili,<sup>3</sup> Julio de Paiva Maia,<sup>2</sup> Dorane Dias de Moura,<sup>1</sup> Bruna Felipe de Melo Lage<sup>4</sup>

Centro Universitário de Maringá (CESUMAR),<sup>1</sup> Centro de Diagnósticos Paraná – Cedipar,<sup>2</sup> Cardioclínica Maringá,<sup>3</sup> PR, Centro Universitário de Várzea Grande (UNIVAG),<sup>4</sup> Várzea Grande, MT – Brasil

### Resumo

**Fundamento:** Pela observação da alta prevalência de falhas no tratamento cirúrgico da revascularização do miocárdio (RM), com o uso da Artéria Torácica Interna Esquerda (ATIE) como enxerto, evidenciadas pela literatura internacional, buscou-se demonstrar a prevalência de lesões que inviabilizem o uso da ATIE como enxerto na cirurgia de revascularização do miocárdio, com possível alteração na conduta cirúrgica tomada pelo cirurgião cardíaco, e redução da morbimortalidade destes pacientes.

**Objetivos:** Avaliar a prevalência de lesões ateroscleróticas da ATIE, por meio da angiografia seletiva, pré-operatória, em pacientes submetidos à cinecoronariografia e com indicação de revascularização cirúrgica do miocárdio. Também foram analisadas outras lesões que inviabilizam o uso da ATIE como enxerto principal em casos de necessidade da cirurgia de revascularização do miocárdio (CRM).

**Métodos:** Estudo analítico, transversal, de prevalência, que avaliou por meio da angiografia seletiva, a ATIE de 39 pacientes com mediana de idade de 63 anos, submetidos ao exame de cinecoronariografia, com indicação de CRM. As variáveis categóricas foram comparadas pelo teste do qui-quadrado e exato de Fisher. A única variável contínua, a idade, foi testada para normalidade pelo teste de Kolmogorov-Smirnov, descrita em mediana (P25; P75) e os grupos comparados com teste de Mann-Whitney. O nível de significância estatística adotado foi  $p < 0,05$ . As análises foram realizadas no software SPSS® versão 20.

**Resultados:** Foi identificada a presença de 7,7% de alterações na ATIE que inviabilizam sua utilização. Em todos os pacientes inexistiu a presença de qualquer sintomatologia específica que evidencia a lesão. Nenhuma variável se mostrou como fator preditor para ocorrência dos desfechos.

**Conclusão:** A prevalência das lesões encontradas no estudo mostrou-se significativa, indicando que uma avaliação pré-operatória de ATIE possa trazer benefícios futuros aos pacientes submetido à CRM. (Int J Cardiovasc Sci. 2018;31(2)97-106)

**Palavras-chave:** Aterosclerose; Revascularização Miocárdica; Artéria Torácica Interna; Angiografia Coronária.

### Abstract

**Background:** By observing the high prevalence of failures in the surgical treatment of myocardial revascularization (MR), with the use of the Left Internal Thoracic Artery (LITA) as a graft, evidenced by the international literature, it was sought to demonstrate the prevalence of lesions that would not allow the use of LITA as a graft in myocardial revascularization surgery, with possible alteration in the surgical management performed by the cardiac surgeon, and reduction of the morbimortality of these patients.

**Objectives:** To evaluate the prevalence of atherosclerotic lesions of the LITA, through selective preoperative angiography, in patients submitted to coronary angiography and indicated for myocardial revascularization. We also analyzed other lesions that made the use of LITA unfeasible as a main graft in cases of myocardial revascularization surgery (MRS).

**Methods:** This was a cross-sectional, prevalence study that evaluated, through selective angiography, the LITA of 39 patients with a median age of 63 years, submitted to coronary angiography, with indication of Coronary Artery Bypass Graft (CABG). Categorical variables were compared by chi-square test and Fisher's exact test. The single continuous variable, age, was tested for normality by the Kolmogorov-Smirnov test, described in median (P25; P75) and the groups compared with the Mann-Whitney test. The level of statistical significance adopted was  $p < 0.05$ . The analyzes were performed in SPSS® software version 20.

**Results:** It was identified the presence of 7.7% of disorders in the LITA that made it unfeasible to be used. In all of the patients there was no specific symptomatology evidencing the lesion. No variable was shown as a predictor for the occurrence of the outcomes.

**Conclusion:** The prevalence of the lesions found in the study was significant, indicating that a preoperative evaluation of LITA could bring future benefits to the patients submitted to CABG. (Int J Cardiovasc Sci. 2018;31(2)97-106)

**Keywords:** Atherosclerosis; Myocardial Revascularization; Mammary Arteries; Coronary Angiography.

Full texts in English - <http://www.onlineijcs.org>

**Correspondência:** Hadrien Felipe Meira Balzan

Avenida Guedner, s/n. Cep: 87050-390, Jardim Aclimação, Maringá, PR – Brasil.  
E-mail: hadrien.fel2@hotmail.com

## Introdução

Dentre os principais meios disponíveis para diagnóstico de doença aterosclerótica coronariana, a cinecoronariografia, método de imagem invasivo, é o exame de escolha para a avaliação de pacientes com alto risco cardiovascular, calculado através de escores não invasivos. A angiografia coronariana é também indicada em pacientes que apresentam angina e sintomas de insuficiência cardíaca, sendo estas recomendações baseadas em alto grau de evidência.<sup>1</sup>

Após o diagnóstico estabelecido de doença arterial coronariana, e de acordo com as características percebidas pelo estudo das imagens, recomendam-se três principais abordagens terapêuticas: tratamento clínico, intervenção coronária percutânea, e cirurgia de revascularização do miocárdio.

Após estabelecimento dos critérios para indicação cirúrgica, deve-se prosseguir para escolha do tipo de enxerto a ser usado pelo médico cirurgião. Dentre as opções arteriais, a melhor escolha é a artéria torácica interna.<sup>2</sup>

No ano de 1986, por meio de estudo realizado na Cleveland Clinic, demonstrou-se superioridade no uso da ATIE, ou artéria torácica interna esquerda, comparado ao uso da safena, quando anastomosada ao ramo descendente anterior da artéria coronária esquerda, com índices de perviedade superiores a 90% em 10 anos.<sup>3</sup> Estudo confirmado por Boylan et al.,<sup>4</sup> com seguimento posterior por 20 anos e manutenção das taxas de perviedade em torno de 90% dos pacientes submetidos à cirurgia com enxerto de ATIE. Estudos indicam que apenas 4% das ATIE apresentam aterosclerose, e apenas 1% são consideradas estenoses importantes.<sup>5</sup>

As possíveis desvantagens são a presença de espasmos, possível atrofia quando utilizada para revascularizar uma artéria sem estenose significativa, e em caso do uso bilateral (ATIE e artéria torácica interna direita), possível aumento na incidência de infecções do esterno em pacientes obesos e diabéticos.<sup>2</sup>

Em contra partida, o estudo *PREVENT IV*, observou 1539 pacientes submetidos a revascularização do miocárdio, com enxerto de ATIE durante 12-18 meses após cirurgia, evidenciando taxa considerável de falha no enxerto de ATIE de cerca de 8,6%.<sup>6</sup> Recentemente, Shavadia et al.<sup>7</sup> acompanharam 5276 pacientes submetidos à cirurgia de revascularização do miocárdio, onde 281 pacientes tiveram falha no enxerto após acompanhamento por 12 meses, demonstrando possível presença de lesões inviabilizando o uso da ATIE.

Esse é um estudo de caráter analítico, transversal, de prevalência, realizado através da análise de imagens por cardiologistas intervencionistas, obtidas por meio de angiografia, que quantificou a prevalência de estenose da artéria torácica interna esquerda em pacientes submetidos à cirurgia de revascularização do miocárdio (CRM). As imagens analisadas foram de pacientes que deram entrada no serviço de hemodinâmica entre o período de janeiro de 2012 até agosto de 2016.

## Métodos

O estudo foi realizado com pacientes que efetuaram a cinecoronariografia no serviço de hemodinâmica do Centro de Diagnósticos Paraná - CEDIPAR – Hospital Paraná, município de Maringá, PR.

Os pacientes foram selecionados independentemente da idade, sexo e comorbidades, que após a realização de cinecoronariografia, tiveram indicações pelos médicos cardiologistas intervencionistas do serviço de hemodinâmica do CEDIPAR à correção cirúrgica das lesões, CRM, com base na gravidade das lesões arteriais coronarianas encontradas.

Após finalização do exame de cateterismo cardíaco por via radial, e constatada a necessidade de realização de cirurgia de revascularização do miocárdio, é introduzido um cateter Simmons 1 ou 2, dependendo da conformação do arco aórtico do paciente, e é realizada a cateterização seletiva da artéria subclávia esquerda e torácica interna com injeção manual ou através de bomba injetora, de aproximadamente 10mL de contraste, o iodixanol.

Foi feita a coleta de dados de todos os pacientes no estudo, incluindo-se comorbidades e hábitos de vida, como tabagismo, sedentarismo, diabetes melitus tipo 1 e 2, hipertensão arterial sistêmica, hipercolesterolemia, história prévia de IAM com supra desnivelamento do segmento ST, sem supra desnivelamento do segmento ST, e acidente vascular encefálico isquêmico e hemorrágico prévios. Não foram avaliados o grau de estenose da ATIE, sendo considerada somente a presença ou não de lesão. Esses dados foram organizados e tabelados por meio do programa Microsoft Excel 2010®.

O objetivo primário desse estudo foi identificar a presença de lesões ateroscleróticas na ATIE, analisadas por meio da angiografia, em pacientes com indicação para cirurgia de revascularização do miocárdio, e a quantificação de lesões que inviabilizem a utilização da ATIE como enxerto para o ramo descendente anterior da coronária esquerda.

O estudo a seguir respeitou os padrões éticos, visto que se submeteu ao comitê de ética e pesquisa, por meio da Plataforma Brasil®, aplicando o termo de consentimento livre e esclarecido para todos os pacientes, tendo sua aprovação registrada pelo parecer 1.651.761 (CAAE: 57529416.0.0000.5539).

### Análise estatística

Os pacientes foram divididos em grupos com e sem alterações na ATIE. As variáveis categóricas foram descritas em percentuais e os grupos comparados com teste do qui-quadrado e exato de Fisher. A única variável contínua, a idade, foi testada para normalidade pelo teste de Kolmogorov-Smirnov e, por não ter distribuição normal, foi descrita em mediana (P25; P75) e os grupos comparados com teste de Mann-Whitney. O nível de significância estatística utilizado foi  $p < 0,05$ . As análises foram realizadas no software SPSS® versão 20.

### Resultados

Este estudo analisou a prevalência de lesões ateroscleróticas e outras lesões que inviabilizam o uso da ATIE, em 39 pacientes candidatos à CRM. A mediana de idade (percentil 25; percentil 75) dos pacientes foi de 63 anos, sendo 79,5% do sexo masculino e 20,5% do sexo feminino. Identificou-se a prevalência de 7,7% de lesões na ATIE (Gráfico 1). Constatou-se um caso de estenose da ATIE, com >70% de obstrução, e duas lesões que inviabilizam a ATIE como enxerto, sendo essas, circulação colateral para membros inferiores através

da ATIE e epigástricas, e uma oclusão total da artéria subclávia em porção proximal. A análise das variáveis categóricas por meio do teste qui-quadrado, e pelo teste exato de Fisher de fatores preditores para a ocorrência dos desfechos, levou em conta a idade do paciente, tabagismo, sedentarismo, diabetes mellitus tipo 1 e 2, hipertensão arterial sistêmica, hipercolesterolemia, história prévia de IAM com supra desnivelamento do segmento ST, sem supra desnivelamento do segmento ST, e acidente vascular encefálico isquêmico e hemorrágico prévios, onde nenhuma variável se mostrou como fator preditor para a ocorrência dos desfechos (Tabela 1). Todos os pacientes eram assintomáticos com relação às alterações da ATIE.

### Discussão

Após a determinação do grau das lesões coronarianas, evidenciadas pelo exame de cinecoronariografia, e a partir da sua gravidade, determina-se a conduta a ser tomada, optando-se por: tratamento clínico, intervenção coronária percutânea ou cirurgia de revascularização do miocárdio.

Os critérios de indicação para cirurgia de revascularização do miocárdio são baseados em dois principais objetivos, sendo eles, a melhora da sobrevida, e a melhora dos sintomas. Quando pensamos em melhora da sobrevida, a principal indicação (Classe IB) é para pacientes com estenose significativa (> 50% do diâmetro) do tronco da artéria coronária esquerda.<sup>8,9</sup> Ao analisar outras regiões anatômicas que não o tronco da artéria coronária esquerda, há indicação cirúrgica para melhora da sobrevida (Classe IB) nos casos de estenose significativa

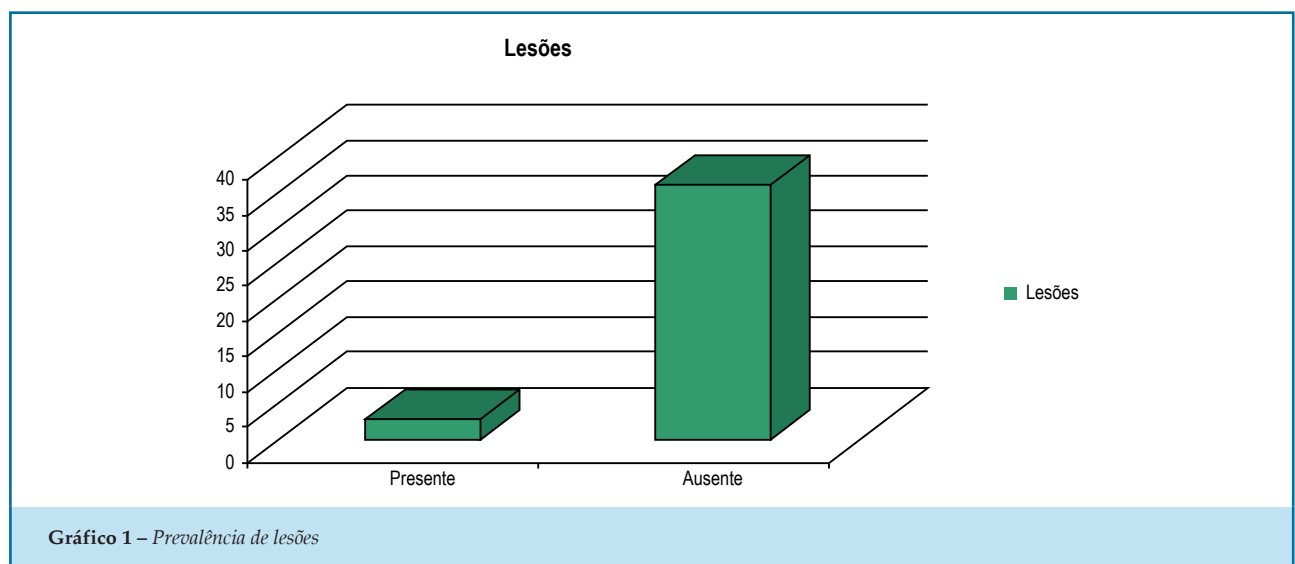


Gráfico 1 – Prevalência de lesões

Tabela 1 – Valores de p

	Valores de p
Sexo	0,508
Sedentarismo	0,480
História familiar de DAC	0,711
Tabagismo	0,101
Ex-tabagismo	0,674
Hipertensão arterial	0,457
Diabetes mellitus tipo 2	0,637
IAM sem SUPRA ST	0,597
Angina instável	0,457
Dislipidemia	0,444

(>70% do diâmetro) em três principais artérias coronárias, sem envolvimento da região proximal da descendente anterior, ou se houver envolvimento da região proximal da descendente anterior, a associação com mais uma artéria coronária principal.<sup>10,11</sup> Ainda relacionada à melhora da sobrevida, indica-se o procedimento cirúrgico para pacientes pós parada cardíaca com presumível isquemia, mediada por taquicardias ventriculares decorrente de estenose significativa (>70% do diâmetro) em uma artéria coronária principal (Classe IB).<sup>12</sup> Relacionada à melhora dos sintomas, há indicação cirúrgica nos casos de uma ou mais estenoses significantes de coronárias passíveis de revascularização, ou casos de angina inaceitável em pacientes com tratamento medicamentoso.<sup>2</sup>

Após estabelecimento dos critérios para indicação cirúrgica, deve-se prosseguir para escolha do tipo de enxerto a ser usado pelo médico cirurgião. Dentre as opções arteriais, incluem-se torácica interna, radial, gastroepiplóica, e epigástrica inferior, e dentre as veias, opta-se pelo uso da safena. A eficácia do procedimento relaciona-se diretamente a viabilidade do enxerto. Segundo o último Guideline da *American Heart Association* para cirurgia de revascularização do miocárdio, é preferível o uso da artéria torácica interna esquerda (ATIE) para revascularizar a artéria descendente anterior esquerda (DA) quando há indicação da mesma (Classe IB). Em casos de inviabilidade da ATIE, recomenda-se o uso da artéria torácica interna direita (Classe IC).<sup>2</sup>

A artéria torácica interna, assim descrita pela *Jena Nomina Anatomica* em 1936, tem sua origem na artéria

subclávia, surgindo ântero-inferiormente na primeira parte da subclávia, cerca de 2 cm acima da clavícula, medialmente à primeira costela.<sup>13</sup> Em 4-30% dos pacientes pode surgir de um tronco comum, junto com outras artérias que também têm origem na subclávia, como o tronco tireocervical, artérias supra-escapulares e tireóideas inferiores.<sup>14</sup> Após sua origem, continua seu curso posteriormente à veia braquiocefálica e medialmente ao músculo escaleno anterior, descendo verticalmente próxima a borda esternal, e cruzando posteriormente as seis cartilagens costais superiores, tendo seu final em uma bifurcação ao nível da sexta costela, dando origem às artérias epigástricas superiores e artérias musculofrênicas.<sup>15</sup>

O estudo PREVENT IV analisou 1539 pacientes por meio de angiografia seletiva, com objetivo de descrever o número de falhas no enxerto de ATI para a descendente anterior (DA), em um período de 12 a 18 meses após estes serem submetidos à cirurgia de revascularização do miocárdio. Foram encontrados 132 pacientes com estenose significativa de ATI, sendo considerado como significativa, uma estenose maior ou igual à 75% do diâmetro do vaso. Dentre os pacientes em estudo, 61 apresentaram oclusão total da ATI, três tiveram uma estenose subtotal, entre 95 e 99%, e 68 uma estenose entre 75-95%. O mesmo estudo realizou um follow-up de quatro anos destes pacientes, com intuito de avaliar a taxa de desfechos maiores, como morte, IAM, e nova revascularização, e compará-la com a do grupo sem estenose significativa.<sup>16</sup> Em casos de estenose significativa encontrou-se a presença de duas vezes mais eventos que no grupo sem estenose significativa (32% vs.16,5%), demonstrando claramente o impacto negativo da permeabilidade do enxerto sobre o prognóstico do paciente submetido ao tratamento cirúrgico. O estudo considera como um dos principais preditores de falha, a estenose não significativa de DA esquerda, menor que 75%, porém, o trabalho não avaliou a presença de lesões prévias através de uma angiografia de controle, realizada anteriormente à cirurgia, não sendo possível relacionar a inviabilidade posterior à doença aterosclerótica prévia, ou mesmo sua contribuição no processo de estenose a longo prazo.<sup>16</sup>

Os resultados do nosso estudo mostram que na população selecionada de pacientes candidatos à CRM, a prevalência de lesões ateroscleróticas e lesões que inviabilizam a ATI é significativa, sendo esta uma artéria não avaliada rotineiramente pela cardiologia intervencionista, de difícil diagnóstico clínico, visto que os

pacientes geralmente são assintomáticos, e as alterações só são evidenciadas por meio da angiografia seletiva. Em um paciente de nosso estudo, submetido a angiografia seletiva durante o cateterismo, foi evidenciada a presença de lesão aterosclerótica em ATIE, com estenose > 70% (Figura 1). Para diferenciar de um possível vaso espasmo, realizou-se a infusão de nitroglicerina 200 mcg intra-arterial, onde houve permanência da lesão suboclusiva (Figura 2). Levando em conta o número pequeno da amostra, 39 pacientes, submetidos ao cateterismo cardíaco com indicação de CRM, o resultado mostra-se relevante, já que nesse paciente optou-se por alteração do enxerto usado para revascularização do miocárdio, excluindo o uso da ATIE, devido ao grande risco de falha do tratamento e aumento da mortalidade.

Em 1993, Sons et al.,<sup>17</sup> demonstraram a alta prevalência de lesões ateroscleróticas da ATIE em pacientes com doença cardíaca funcional. O estudo analisou 117 pacientes, dos quais todos apresentavam Doença Arterial Coronariana (DAC), associada às alterações valvares, ou alguma outra patologia cardíaca. Aterosclerose da ATIE foi encontrada em 11,1% de todos os pacientes investigados, indicando que fatores de risco como a presença de doença arterial periférica e hiperlipidemia, merecem atenção especial em um paciente com indicação de realização de CRM, devido à alta prevalência da associação destes fatores com aterosclerose do principal enxerto utilizado para esta cirurgia na atualidade.

Chen et al.,<sup>18</sup> realizaram um estudo prospectivo da ATIE em oitenta e seis pacientes com indicação

para realização de CRM. A investigação foi efetuada através de angiografia seletiva da ATIE, durante o cateterismo cardíaco, buscando evidenciar a presença de estenose significativa capaz de inviabilizar o enxerto. Foi encontrada, ao nível da artéria subclávia direita, uma lesão significativa em artéria torácica interna (1,2%), juntamente com outras cinco lesões (5,8%) que inviabilizam seu uso. O autor considera como único e importante fator de risco, o sexo feminino. O estudo conclui que a angiografia seletiva da ATIE durante o cateterismo, principalmente nos pacientes com indicação de CRM, é um procedimento seguro e necessário, e deve ser realizado devido à alta prevalência de lesões que possam inviabilizar a sua utilização, com possíveis complicações futuras para o paciente submetido ao tratamento cirúrgico.

Em contra partida, Perić et al.,<sup>19</sup> também analisaram por meio de angiografia seletiva as características da ATI e suas variações anatômicas, em 80 pacientes selecionados aleatoriamente, e diferente do encontrado nos estudos citados anteriormente, nenhum paciente apresentou aterosclerose em ATI. Entretanto, o grau de variações anatômicas foi maior, cerca de 13,25% das ATI avaliadas, comprovando que a indicação de realização de angiografia seletiva em todos os pacientes que iriam usar o enxerto da ATI para revascularização do miocárdio pode ser necessária.

A discordância em relação a presença de aterosclerose entre os estudos, e inclusive em nosso estudo, pode

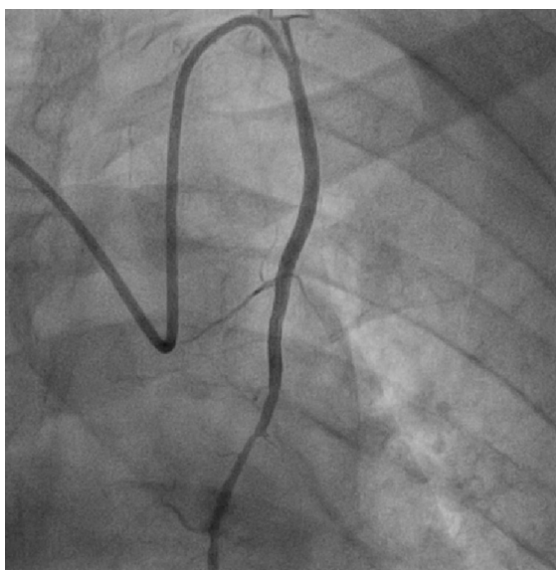
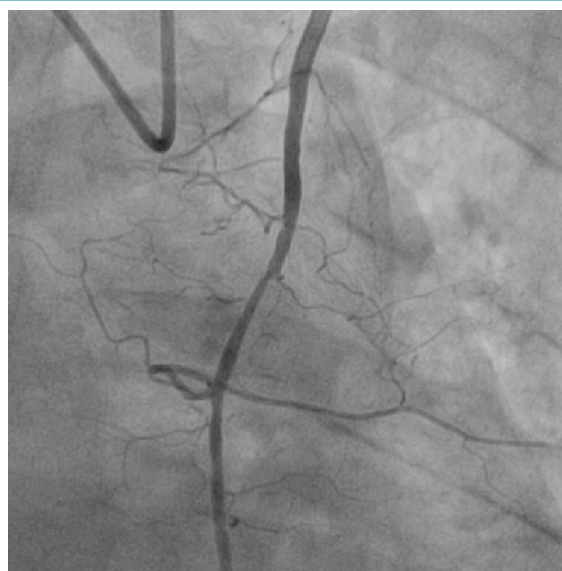

Figura 1 – ATIE com estenose.

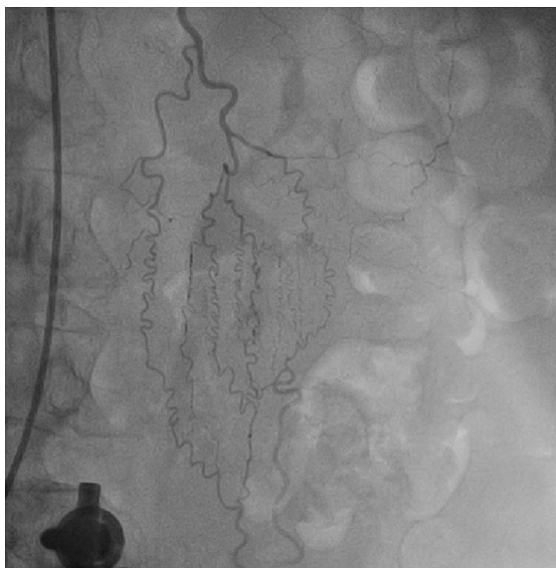

**Figura 2** – ATIE com estenose após infusão de nitroglicerina.

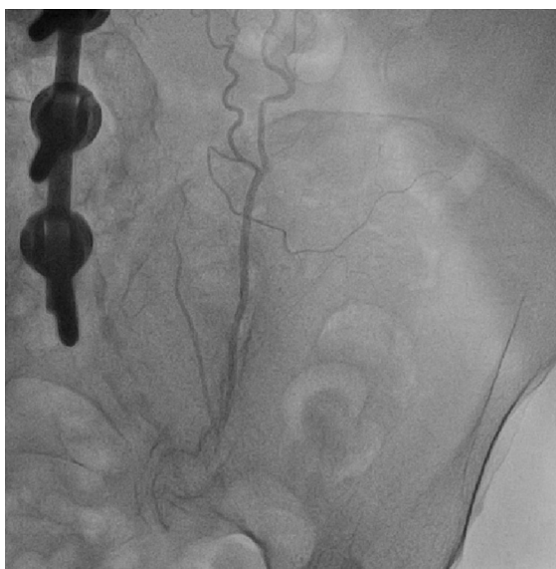ser atribuído à população usada como base por cada autor, visto que Sons et al.,<sup>17</sup> Chen et al.,<sup>18</sup> avaliaram pacientes candidatos à correção cirúrgica do miocárdio, como o presente estudo, diferente de Perić et al.,<sup>19</sup> que selecionaram pacientes de forma aleatória. Todos os estudos apresentam um número reduzido de pacientes avaliados, o que dificulta tanto a homogeneidade dos dados, quanto a concordância entre a prevalência das lesões. O que fica claro é a necessidade de se avaliar a ATI, pré-operatória, em pacientes candidatos à CRM, visto que além de diagnosticar lesões que irão prejudicar a efetividade da CRM, também pode-se identificar possíveis alterações que causem consequências para os pacientes, como a isquemia de membros inferiores em casos de ATI atuando como circulação colateral, e a síndrome do roubo subclávio nos pacientes com oclusão ou estenose significativa da subclávia.

A presença de doença crônica aorto-iliaca (DCAI), é considerada um importante preditor para o desenvolvimento de alterações anatômicas envolvendo a ATI. Geralmente estes pacientes desenvolvem perfusões colaterais no intuito de reconstruir o sistema arterial da pelve e membros inferiores, evitando a isquemia dos mesmos. A ATI, juntamente com as artérias epigástricas superiores e inferiores, funcionam como a principal via colateral parietal na reconstituição da artéria ilíaca externa, e caso haja utilização deste enxerto para revascularização do miocárdio, o paciente pode ter uma isquemia aguda de membros inferiores,

no pós-operatório.<sup>20-25</sup> A presença desta via colateral é de tamanha importância, que a ATI se torna uma das principais artérias responsáveis pela irrigação dos membros inferiores, chegando a responder por 38% do fluxo sanguíneo da região, e dobrando o volume de sangue que é levado por ela (ATI), a cada minuto.<sup>26</sup> Estudos apontam que a presença de ATI e epigástricas como via colateral para extremidades inferiores não é um achado incomum em pacientes com DCAI, tendo sua prevalência estimada em até 12% dos casos em que DCAI foi maior ou igual a 75% do diâmetro do vaso.<sup>25</sup> Em nosso estudo, um paciente apresentou a ATIE e epigástricas como via colateral para irrigação de membros inferiores (Figura 3), alteração identificada por meio da angiografia seletiva pré-operatória em paciente com indicação de revascularização do miocárdio, sem a presença de alterações clínicas que evidenciassem a existência de DCAI.<sup>26</sup> A identificação da ATI como via colateral, deu-se através da progressão do contraste até vasos mais inferiores, as artérias epigástricas superiores e inferiores (Figura 3), e continuidade até o nível dos vasos pélvicos (Figura 4). Não foram investigadas alterações que pudessem evidenciar a presença de DCAI no presente estudo, porém, autores como Kim et al.,<sup>25</sup> apontam que a presença de fraqueza de pulsos femorais em extremidade acometida, com diminuição de amplitude e volume, e alterações do índice tornozelo braquial por sonda Doppler, menor que 0,7, são importantes indicativos da presença de DCAI. Após a identificação da presença de



**Figura 3** – ATIE com presença de circulação colateral.

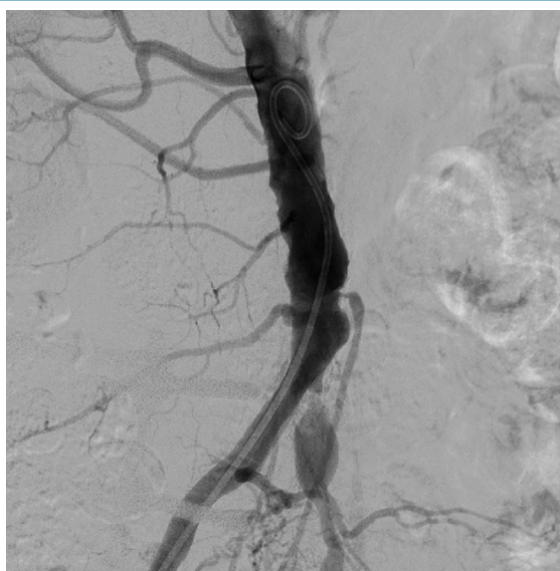

**Figura 4** – Circulação colateral da ATIE para região pélvica.

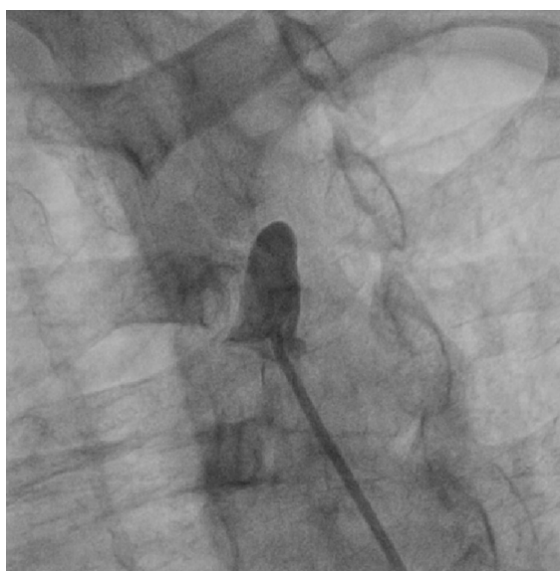circulação colateral para os membros inferiores por ATIE e epigástricas, foi demonstrado por meio de angiografia seletiva aorto-ílica a presença de lesões ateroscleróticas suboclusivas no local (Figura 5).

Outra alteração encontrada em nosso estudo foi um paciente com oclusão total da artéria subclávia, caracterizada pela interrupção completa na progressão do contraste, ao nível proximal da subclávia, evidenciada

por angiografia seletiva (Figura 6). Tal alteração pode comprometer os resultados da CRM, onde a presença da oclusão é uma das principais causas de angina recorrente, no pós-operatório, levando o paciente a realizar uma CRM sem efetividade, visto que o fluxo sanguíneo da ATIE possui sua direção invertida, devido à oclusão subclávia.<sup>27</sup> Além disso, os pacientes podem ter uma apresentação clínica característica, decorrente



**Figura 5** – Aorta com lesões ateroscleróticas suboclusivas.



**Figura 6** – Oclusão total da artéria subclávia esquerda.

do fluxo da artéria vertebral também estar direcionado para a subclávia, com sintomas como tontura, síncope e vertigem, devido à isquemia gerada pelo desvio da oferta sanguínea. Todo o quadro clínico gerado por essa fisiopatologia é chamado de síndrome do roubo subclávia, e esses pacientes podem ser triados tanto pela diferença de pressão arterial dos membros superiores, como pela pesquisa de sopros ao nível da subclávia, e diferença de pulso. Pacientes com oclusão total da

artéria subclávia tem alto risco de desenvolver essa síndrome antes e após a CRM.<sup>28-30</sup> O paciente deste estudo apresentava-se assintomático quando submetido à avaliação angiográfica.

A limitação deste estudo foi a pequena população analisada, resultando em uma ausência de relação entre os fatores preditores e o desfecho. Entretanto consideramos esse valor de prevalência como significativo, visto que uma CRM com falha no enxerto arterial pode levar a



graves complicações, aumentando a mortalidade, e diminuindo a eficácia do procedimento.

## Conclusão

Neste trabalho, a prevalência de lesões ateroscleróticas e lesões que inviabilizam o uso da ATIE como enxerto arterial, em pacientes candidatos à CRM, evidenciadas por cinecoronariografia, foram de 7,7%. Deste modo é prudente considerar a avaliação pré-operatória da ATIE, em pacientes com indicação para a CRM, principalmente na presença de evidências clínicas de oclusão de subclávia e DCAI.

## Contribuição dos autores

Concepção e desenho da pesquisa: Balzan HFM, Battilani RVL, Mangili OC, Franchetti M, Mangili LC, Maia JP. Obtenção de dados: Balzan HFM, Battilani RVL, Moura DD, Lage BFM. Análise e interpretação dos dados: Balzan HFM, Battilani RVL, Mangili OC, Franchetti M, Mangili LC, Maia JP, Moura DD, Lage BFM. Análise estatística: Balzan HFM, Battilani RVL, Mangili OC, Mangili LC, Maia JP. Obtenção de financiamento: Balzan HFM, Battilani RVL, Mangili OC, Franchetti M. Redação do

manuscrito: Balzan HFM, Battilani RVL, Mangili OC, Franchetti M, Moura DD, Lage BFM. Revisão crítica do manuscrito quanto ao conteúdo intelectual importante: Balzan HFM, Battilani RVL, Mangili OC, Franchetti M, Mangili LC, Maia JP, Moura DD, Lage BFM. Supervisão / como investigador principal: Balzan HFM, Battilani RVL, Mangili OC, Franchetti M.

## Potencial Conflito de Interesse

Declaro não haver conflito de interesses pertinentes.

## Fontes de Financiamento

O presente estudo não teve fontes de financiamento externas.

## Vinculação Acadêmica

Não há vinculação deste estudo a programas de pós-graduação.

## Aprovação Ética e consentimento informado

Este artigo não contém estudos com humanos ou animais realizados por nenhum dos autores.

## Referências

- Cesar LA, Ferreira JF, Armaganijan D, Gowdak LH, Mansur AP, Bodanese LC et al; Sociedade Brasileira de Cardiologia. Guideline for stable coronary artery disease. *Arq Bras Cardiol.* 2014;103(2 Suppl 2):1-56. doi: <http://dx.doi.org/10.5935/abc.2014S004>.
- Hillis LD, Smith PK, Anderson JL, Bittl JA, Bridges CR, Byrne JG, et al; American College of Cardiology Foundation/American Heart Association Task Force on Practice Guidelines. 2011 ACCF/AHA guideline for coronary artery bypass graft surgery: executive summary. A report of the American College of Cardiology Foundation/American Heart Association Task Force on Practice Guidelines. *J Thorac Cardiovasc Surg.* 2012;143(1):4-34. doi: 10.1016/j.jtcvs.2011.10.015. Erratum in: *J Thorac Cardiovasc Surg.* 2012;143(5):1235.
- The BARI Investigators. The final 10-year follow-up results from the BARI randomized trial. *J Am Coll Cardiol.* 2007;49(15):1600-6. doi: 10.1016/j.jacc.2006.11.048.
- Boylan MJ, Lytle BW, Loop FD, Taylor PC, Borsh JA, Goormastic M, et al. Surgical treatment of isolated left anterior descending coronary stenosis: comparison of left internal mammary artery and venous autograft at 18 to 20 years of follow-up. *J Thorac Cardiovasc Surg.* 1994;107(3):657-62. PMID: 8127094.
- Stephan WJ, O'Keefe JH Jr, Piehler JM, McCallister BD, Dahiya RS, Shimshak TM, et al. Coronary angioplasty versus repeat coronary artery bypass grafting for patients with previous bypass surgery. *J Am Coll Cardiol.* 1996;28(5):1140-6. doi: 10.1016/S0735-1097(96)00286-0.
- Hess CN, Lopes RD, Gibson CM, Hager R, Wojdyla DM, Englum BR, et al. Saphenous vein graft failure after coronary artery bypass surgery: insights from PREVENT IV. *Circulation.* 2014;130(17):1445-51. doi: 10.1161/CIRCULATIONAHA.113.008193.
- Shavadia J, Norris CM, Graham MM, Verma S, Ali I, Baaney KR. Symptomatic graft failure and impact on clinical outcome after coronary artery bypass grafting surgery: results from the Alberta Provincial Project for Outcome Assessment in Coronary Heart Disease registry. *Am Heart J.* 2015;169(6):833-40. doi: 10.1016/j.ahj.2015.02.022.
- Caracciolo EA, Davis KB, Sopko G, Kaiser GC, Corley SD, Schaff H, et al. Comparison of surgical and medical group survival in patients with left main equivalent coronary artery disease. Long-term CASS experience. *Circulation.* 1995;91(9):2335-44. PMID: 7729019.
- Dzavik V, Ghali WA, Norris C, Mitchell LB, Koshal A, Saunders LD, et al; Alberta Provincial Project for Outcome Assessment in Coronary Heart Disease (APPROACH) Investigators. Long-term survival in 11,661 patients with multivessel coronary artery disease in the era of stenting: a report from the Alberta Provincial Project for Outcome Assessment in Coronary Heart Disease (APPROACH) Investigators. *Am Heart J.* 2001;142(1):119-26. doi: 10.1067/mhj.2001.116072.
- Jones RH, Kesler K, Phillips HR 3rd, Mark DB, Smith PK, Nelson CL, et al. Long-term survival benefits of coronary artery bypass grafting and percutaneous transluminal angioplasty in patients with coronary artery disease. *J Thorac Cardiovasc Surg.* 1996;111(5):1013-25. PMID: 8622299.
- Smith PK, Califf RM, Tuttle RH, Shaw LK, Lee KL, Delong ER, et al. Selection of surgical or percutaneous coronary intervention provides differential longevity benefit. *Ann Thorac Surg.* 2006;82(4):1420-8. doi: 10.1016/j.athoracsur.2006.04.044.
- Every NR, Fahrenbruch CE, Hallstrom AP, Weaver WD, Cobb LA. Influence of coronary bypass surgery on subsequent outcome of patients resuscitated from out of hospital cardiac arrest. *J Am Coll Cardiol.* 1992;19(7):1435-9. PMID: 1593036.

13. Sajja LR, Mannam G. Internal thoracic artery: anatomical and biological characteristics revisited. *Asian Cardiovasc Thorac Ann.* 2015;23(1):88-99. doi: 10.1177/0218492314523629.
14. Henriquez-Pino JA, Gomes WJ, Prates JC, Buffolo E. Surgical anatomy of the internal thoracic artery. *Ann Thorac Surg.* 1997;64(4):1041-5. PMID: 9354524.
15. Bruneton JN, Dalfin FY, Caramella E, Roux P, Héry M. Value of ultrasound in localizing the internal mammary vessels. *Eur J Radiol.* 1986;6(2):142-4. PMID: 3522233.
16. Harskamp, RE, Alexander JH, Ferguson TB Jr, Hager R, Mack MJ, Englum B, et al. Frequency and predictors of internal mammary artery graft failure and subsequent clinical outcomes: Insights From the Project of Ex-vivo Vein Graft Engineering via Transfection (PREVENT) IV Trial. *Circulation.* 2016;133(2):131-8. doi: 10.1161/CIRCULATIONAHA.115.015549.
17. Sons HJ, Godehardt E, Kunert J, Lösse B, Bircks W. Internal thoracic artery: prevalence of atherosclerotic changes. *J Thorac Cardiovasc Surg.* 1994;106(6):1192-5. PMID: 8246559.
18. Chen CW, Lin TK, Chen BC, Lin CT, Liu CJ, Lin CL. Preoperative semi-selective left internal mammary artery angiography: easy, safe, necessary and worthy. *J Cardiovasc Surg (Torino).* 2004;45(2):107-10. PMID: 15179343.
19. Perić M, Sagić D, Mirić M, Bojić M. [Angiographic characteristics of the internal thoracic artery-anatomic variations and their surgical importance]. *Med Pregl.* 2000;53(5-6):245-9. PMID: 11089364.
20. Melissano G, Di Credico G, Chiesa R, Grossi A. The use of internal thoracic arteries for myocardial revascularization may produce acute leg ischemia in patients with concomitant Leriche's syndrome. *J Vasc Surg.* 1996;24(4):698. PMID: 8911420.
21. Dietzek AM, Goldsmith J, Veith FJ, Sanchez LA, Gupta SK, Wengerter KR. Interruption of critical aortoiliac collateral circulation during nonvascular operations: a cause of acute limb-threatening ischemia. *J Vasc Surg.* 1990;12(6):645-51. doi: 10.1067/mva.1990.25254.
22. Kitamura S, Inoue K, Kawachi K, Morita R, Seki T, Taniguchi S, et al. Lower extremity ischemia secondary to internal thoracic-coronary artery bypass grafting. *Ann Thorac Surg.* 1993;56(1):157-9. PMID: 8328849.
23. Tsui SS, Parry AJ, Large SR. Leg ischaemia following bilateral internal thoracic artery and inferior epigastric artery harvesting. *Eur J Cardiothorac Surg.* 1995;9(4):218-20. PMID: 7605648.
24. Yapici F, Tuygun AG, Tarhan IA, Yilmaz M, Tuygun AK, Yapici N, et al. Limb ischemia due to use of internal thoracic artery in coronary bypass. *Asian Cardiovasc Thorac Ann.* 2002;10(3):254-5. doi: 10.1177/021849230201000315.
25. Kim J, Won JY, Park SI, Lee DY. Internal thoracic artery collateral to the external iliac artery in chronic aortoiliac occlusive disease. *Korean J Radiol.* 2003;4(3):179-83. doi: 10.3348/kjr.2003.4.3.179.
26. Yurdakul M, Tola M, Özdemir E, Bayazit M, Cumhuri T. Internal thoracic artery-inferior epigastric artery as a collateral pathway in aortoiliac occlusive disease. *J Vasc Surg.* 2006;43(4):707-13. doi: 10.1016/j.jvs.2005.12.042.
27. Gomes V, Roman M, Barcellos C, Lasevitch R, Hickmann P, Alcalde R, et al. Prevalence of stenosis of the left subclavian artery in CABG candidates: a multicenter registry. *Rev Bras Cardiol Invas.* 2008;16(3):307-11. doi: <http://dx.doi.org/10.1590/S2179-83972008000300011>.
28. Schatzl S, Karnik R, Gattermeier M. Coronary subclavian steal syndrome: an extracoronary cause of acute coronary syndrome. *Wien Klin Wochenschr.* 2013;125(15-16):437-8. doi: 10.1007/s00508-013-0386-3.
29. Rogers JH, Calhoun RF 2nd. Diagnosis and management of subclavian artery stenosis prior to coronary artery bypass grafting in the current era. *J Card Surg.* 2007;22(1):20-5. doi: 10.1111/j.1540-8191.2007.00332.x.
30. Kargiotis O, Siahos S, Safouris A, Feleskouras A, Magoufis G, Tsivgoulis G. Subclavian steal syndrome with or without arterial stenosis: a review. *J Neuroimaging.* 2016;26(5):473-80. doi: 10.1111/jon.12371.

