

Perfusão Miocárdica por Angiotomografia de Coronárias na Avaliação da Isquemia Miocárdica: Protocolo de Estresse Simultâneo com SPECT

Myocardial Perfusion by Coronary Computed Tomography in the Evaluation of Myocardial Ischemia: Simultaneous Stress Protocol with SPECT

Wilter dos Santos Ker,^{1,2} Daniel Gama das Neves,² Tiago Augusto Magalhães,³ Alair Augusto Sarment M. D. dos Santos,¹ Claudio Tinoco Mesquita,¹ Marcelo Souto Nacif^{1,2,3}

Hospital Universitário Antonio Pedro,¹ Niterói, RJ – Brasil

Universidade Federal Fluminense,² Niterói, RJ – Brasil

Complexo Hospital de Clínicas da Universidade Federal do Paraná (CHC-UFPR),³ Curitiba, PR – Brasil

Resumo

Fundamento: A avaliação funcional para descartar a isquemia miocárdica utilizando a angiotomografia computadorizada (angio-TC) de coronárias é de extrema importância e dados na população brasileira ainda são escassos.

Objetivo: Avaliar o desempenho diagnóstico da perfusão miocárdica pela angio-TC de coronárias na detecção de doença arterial coronariana (DAC) obstrutiva significativa em comparação com a tomografia computadorizada por emissão de fóton único (SPECT; do inglês, *single photon emission computerized tomography*). Analisar a importância do conhecimento anatômico para entender a presença de defeito de perfusão miocárdica pela SPECT que não é identificado pela tomografia computadorizada (TC).

Método: Trinta e cinco pacientes foram avaliados por um protocolo de estresse farmacológico simultâneo. O teste exato de Fisher foi utilizado para comparação entre as proporções. Os pacientes foram agrupados de acordo com a presença ou não de DAC significativa. A área sob a curva foi utilizada para identificar o desempenho diagnóstico da avaliação da perfusão pela angio-TC de coronárias e pela SPECT. Os valores de $p < 0,05$ foram considerados estatisticamente significativos.

Resultados: Para detecção de DAC obstrutiva a avaliação da perfusão miocárdica pela TC teve uma área sob a curva de 0,84 [intervalo de confiança de 95% (IC95%): 0,67 a 0,94, $p < 0,001$]. Já o estudo da perfusão miocárdica pela SPECT foi de 0,58 (IC95%: 0,40 a 0,74, $p < 0,001$). Neste estudo, foram descritos falso-positivos pela SPECT.

Conclusão: A avaliação da perfusão miocárdica pela angio-TC apresenta resultados satisfatórios em comparação com os da SPECT na detecção de DAC obstrutiva. A angio-TC de coronárias tem capacidade de afastar falso-positivos da SPECT. (Arq Bras Cardiol. 2019; 113(6):1092-1101)

Palavras-Chave: Doença da Artéria Coronariana/fisiopatologia; Isquemia Miocárdica; Tomografia Computadorizada de Emissão de Fóton Único/métodos; Imagem de Perfusão do Miocárdio; Cineangiografia/métodos.

Abstract

Background: Functional assessment to rule out myocardial ischemia using coronary computed tomography angiography (CCTA) is extremely important and data on the Brazilian population are still limited.

Objective: To assess the diagnostic performance of myocardial perfusion by CCTA in the detection of severe obstructive coronary artery disease (CAD) compared with single-photon emission computerized tomography (SPECT). To analyze the importance of anatomical knowledge to understand the presence of myocardial perfusion defects on SPECT imaging that is not identified on computed tomography (CT) scan.

Method: A total of 35 patients were evaluated by a simultaneous pharmacologic stress protocol. Fisher's exact test was used to compare proportions. The patients were grouped according to the presence or absence of significant CAD. The area under the ROC curve was used to identify the diagnostic performance of CCTA and SPECT in perfusion assessment. $P < 0.05$ values were considered statistically significant.

Results: For detection of obstructive CAD, CT myocardial perfusion analysis yielded an area under the ROC curve of 0.84 [a 95% confidence interval (CI95%): 0.67-0.94, $p < 0.001$]. SPECT myocardial perfusion imaging, on the other hand, showed an AUC of 0.58 (95% CI 0.40 – 0.74, $p < 0.001$). In this study, false-positive results with SPECT are described.

Conclusion: Myocardial perfusion analysis by CTA displays satisfactory results compared to SPECT in the detection of obstructive CAD. CCTA can rule out false-positive results of SPECT. (Arq Bras Cardiol. 2019; 113(6):1092-1101)

Keywords: Coronary Artery Disease/physiopathology; Myocardial Ischemia; Tomography, Emission-Computed, Single-Photon/methods; Myocardial Perfusion Imaging; Cineangiography/methods.

Full texts in English - <http://www.arquivosonline.com.br>

Correspondência: Wilter dos Santos Ker •

Rua Aroazes, 180, apto. 903. CEP 22775-060, Jacarepaguá, RJ – Brasil

E-mail: wiltersker@gmail.com

Artigo recebido em 24/12/2018, revisado em 13/02/2019, aceito em 13/02/2019

DOI: 10.5935/abc.20190201

Introdução

Para a adequada avaliação da doença arterial coronariana (DAC), tanto a análise anatômica quanto a funcional pelas técnicas de perfusão miocárdica devem ser consideradas, pois ambas apresentam valor diagnóstico e prognóstico. A avaliação multimodal e a combinação destas técnicas fornece informações seguras quanto ao diagnóstico anatômico e funcional de DAC obstrutiva, auxiliando o planejamento clínico e terapêutico de forma mais eficiente.^{1,2}

Nos últimos anos observamos inúmeros exames de angiotomografia computadorizada (angio-TC) coronariana de pacientes com estenose moderada. Os pacientes foram encaminhados para a realização de testes funcionais complementares, como a ressonância magnética cardíaca sob estresse farmacológico e a tomografia computadorizada por emissão de fóton único (SPECT) para verificar a presença de defeitos perfusionais. Essa abordagem possibilita, com elevadas sensibilidade e especificidade, a caracterização de isquemia em pacientes com DAC obstrutiva.¹⁻³

A avaliação da perfusão miocárdica pela angio-TC de coronárias ainda é pouco explorada. A análise da perfusão miocárdica pela TC sob estresse farmacológico é uma técnica que vem apresentando resultados consistentes no diagnóstico da DAC obstrutiva. Já o uso da cintilografia de perfusão do miocárdio é consagrado na avaliação da DAC. A possibilidade de junção das informações anatômicas e funcionais em um único exame pode melhorar o papel de estratificação da DAC obstrutiva e garantir um melhor manejo do paciente.³⁻⁷

O benefício clínico que a angio-TC de coronárias promove está mudando os horizontes da cardiologia contemporânea,⁷ não só por caracterizar o grau de estenose, mas também por caracterizar a carga aterosclerótica e os tipos de placas. Dados recentes da literatura, na avaliação de DAC obstrutiva significativa (> 50%) pela angio-TC de coronárias, revelam boa acurácia, com altas sensibilidade (82 a 99%) e especificidade (94 a 98%), quando comparada à cinecoronariografia invasiva.^{1-6,8}

Estudos multicêntricos, publicados nos últimos anos, demonstram o alto valor preditivo negativo da angio-TC de coronárias (95 a 100%), enfatizando seu excelente desempenho na exclusão de DAC. Tal fato deve ser explorado cada vez mais como aplicabilidade clínica, evitando exames invasivos.^{3-6,8-10}

A avaliação da perfusão miocárdica pela SPECT pode permitir uma estratificação mais adequada dos pacientes com estenose intermediária e definir a estratégia terapêutica, visando ao melhor prognóstico.¹¹⁻¹⁸ Já a utilização de um método híbrido, que combina a informação anatômica da angio-TC de coronárias com a análise da perfusão miocárdica da tomografia por emissão de pósitron (PET), com o uso do rubídio-82, apresenta elevada acurácia na detecção da DAC;¹⁹⁻³¹ porém, esta abordagem ainda é de elevado custo e difícil implementação clínica.

Desta forma, observamos que a angio-TC de coronárias pode agregar o estudo perfusional e, com isto, ocupar cada vez mais o espaço como método inicial na avaliação da DAC, que continua sendo uma das principais causas de morte no Brasil e no mundo. No entanto, apesar de vários estudos demonstrarem o valor diagnóstico e prognóstico da avaliação da perfusão miocárdica pela angio-TC de

coronárias na avaliação de pacientes com suspeita de DAC, esses dados ainda são escassos na população brasileira. Além disso, é incerto se o uso da avaliação da perfusão pela angio-TC de coronárias pode substituir o estudo da perfusão miocárdica por outros métodos como, por exemplo, pela SPECT, principalmente em locais onde tal método possa não estar disponível. A implementação da avaliação da perfusão miocárdica pela angio-TC de coronárias é simples e de menor custo quando comparada aos outros métodos.

Os nossos objetivos foram: avaliar o desempenho diagnóstico da avaliação da perfusão miocárdica pela angio-TC de coronárias na detecção de DAC obstrutiva significativa em comparação com a SPECT; analisar a importância do conhecimento anatômico para entender a presença de defeito de perfusão miocárdica pela SPECT que não são identificados pela angio-TC de coronárias; e descrever os falso-positivos da SPECT.

Método

Estudo observacional que avaliou pacientes com indicação clínica para realização de cintilografia miocárdica para estratificação de DAC. Todos os pacientes aceitaram assinar o termo de consentimento para participar desta pesquisa de perfusão miocárdica pela angio-TC de coronárias. O estudo e o termo de consentimento livre e esclarecido foram aprovados pela Comissão de Análise de Projetos de Pesquisa (CAPPesq), do Hospital Universitário Antônio Pedro (HUAP) / Universidade Federal Fluminense (UFF) em 06 de setembro de 2013, sob o número 392.966.

A seleção de pacientes para este estudo observacional incluiu 38 pacientes da nossa instituição [Hospital Universitário Antônio Pedro – Universidade Federal Fluminense (HUAP-UFF)], recrutados no Serviço de Medicina Nuclear (Figura 1).

Os resultados da angio-TC de coronárias (anatomia e perfusão) foram considerados dados de pesquisa e não foram divulgados ao clínico do paciente, exceto em caso de identificação de lesão crítica de tronco de coronária esquerda ou descendente anterior pela angio-TC de coronárias. Os critérios de inclusão foram pacientes com pedido médico solicitando cintilografia de perfusão do miocárdio de estresse e repouso para avaliação de DAC.

Foram excluídos do estudo pacientes com creatinina acima de 1,5 mg/dl, doença pulmonar obstrutiva crônica, asmáticos, pacientes sabidamente alérgicos a contraste iodado ou com contra-indicação ao uso do dipiridamol ou metoprolol e qualquer outro aspecto que o pesquisador tenha julgado limitante ao método.

Os exames foram realizados com o seguinte fluxo: primeiro o paciente era selecionado no Serviço de Medicina Nuclear e, depois de assinado o termo de consentimento livre e esclarecido, era encaminhado para o serviço de radiologia para a realização da angio-TC de coronárias (perfusão em repouso) seguida pela avaliação da perfusão miocárdica sob estresse farmacológico com o dipiridamol. Antes da infusão do contraste iodado, na fase de hiperemia pelo agente estressor, era infundido o 2-metoxil-isobutil-isonitrila-^{99m}Tc (sestamibi-^{99m}Tc) na sala da tomografia computadorizada.

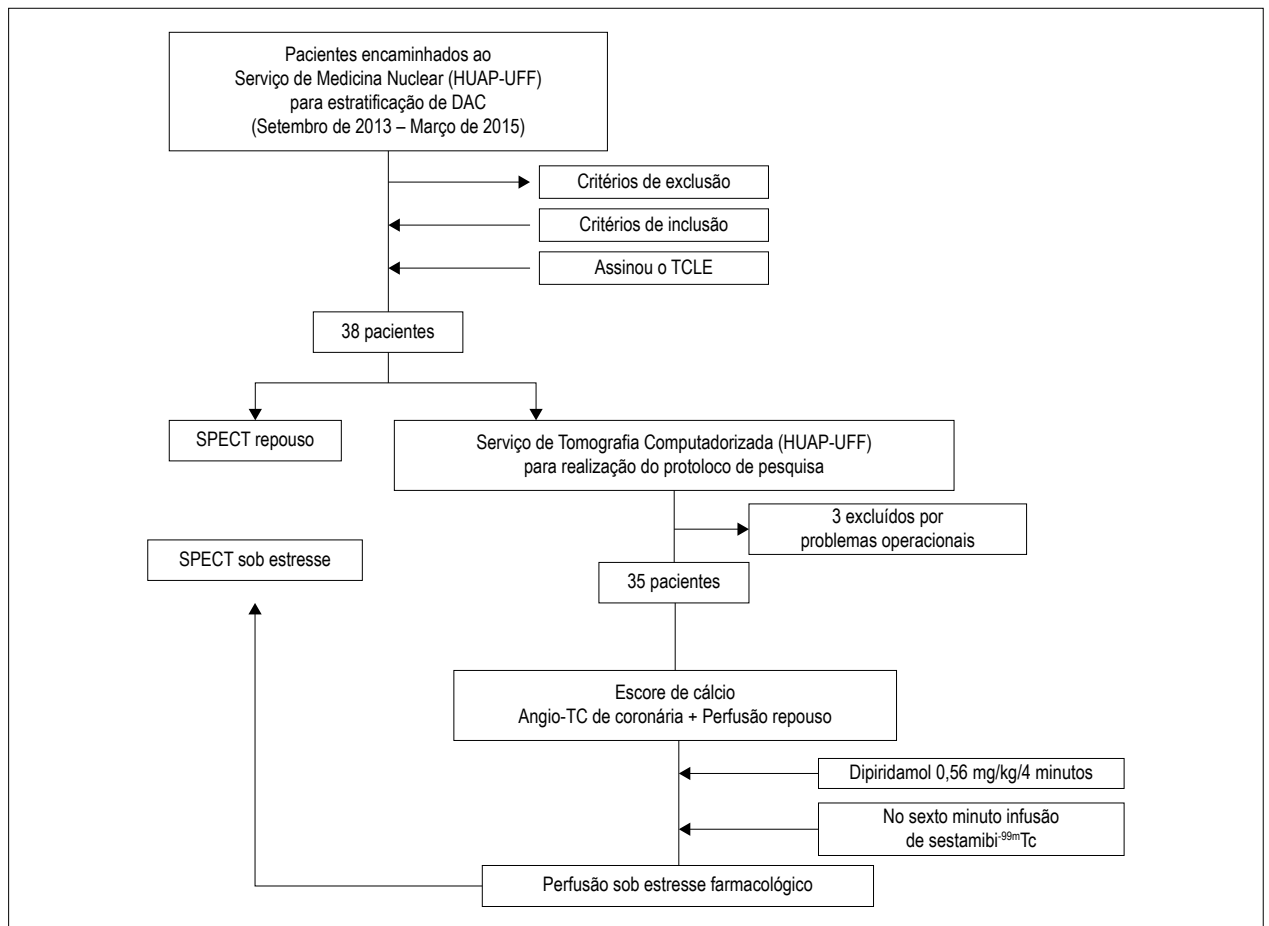


Figura 1 – A seleção de pacientes para este estudo observacional incluiu 38 pacientes da nossa instituição [Hospital Universitário Antonio Pedro – Universidade Federal Fluminense (HUAP-UFF)], recrutados no Serviço de Medicina Nuclear. Angio-TC: angiografia computadorizada; DAC: doença arterial coronariana; SPECT: tomografia computadorizada por emissão de fóton único; TCLE: termo de consentimento livre e esclarecido.

O protocolo da angio-TC de coronárias incluiu duas aquisições de imagem: uma para avaliação da anatomia coronária pela angio-TC que também é usada para a avaliação da perfusão miocárdica de repouso; e uma segunda perfusão miocárdica sob estresse farmacológico realizada logo após a primeira aquisição. O tempo de aquisição do estudo demorou em média 30 ± 5 minutos

A primeira aquisição era volumétrica e estática, tendo sido realizada de maneira retrospectiva com os seguintes parâmetros: 120 KV, 240 a 400 mA e matriz de 512×512 , 70 ml de contraste iodado na concentração de 350 mg/ml, infundidos a 5 ml/s. A segunda aquisição foi realizada com os mesmos parâmetros e logo após 5 a 6 minutos do início da infusão do dipiridamol (Persantin®, Boehringer Ingelheim Espanha S.A., Espanha) (0,56 mg/kg/4 minutos). Optamos pelo disparo manual, após borramento da aorta ascendente pelo meio de contraste iodado, pois facilita a seleção correta do início da aquisição, principalmente na fase de estresse, que deve ser um pouco mais precoce que o habitual para os estudos de coronária. Durante a infusão do dipiridamol eram monitorados, a cada minuto, a frequência cardíaca, a pressão arterial e os sintomas dos pacientes. Imediatamente após o

término da avaliação da perfusão sob estresse farmacológico, foram administrados 240 mg de aminofilina (Minoton®, Teuto Brasileiro S.A., Brasil) para reverter o efeito de vasodilatação do agente estressor. Este protocolo de tomografia computadorizada (TC) foi idealizado em um tomógrafo de 64 detectores (Brilliance CT 64-slice, Philips, Holanda) e a dose média de radiação foi de $12,1 \pm 5,2$ mSv.

A cintilografia de perfusão miocárdica (SPECT) foi realizada com a infusão intravenosa de sestamibi- ^{99m}Tc , utilizando-se protocolo de um dia (repouso-estresse). O paciente era encaminhado para o Setor de Radiologia, e a infusão do radiotraçador era feita na sala de tomografia, no Setor de Radiologia. Logo após o término da TC o paciente era conduzido para adquirir as imagens cintilográficas sob estresse farmacológico (perfusão de primeira passagem) com intervalo de no máximo 30 minutos. Após esta etapa e um intervalo de no mínimo 60 e no máximo 120 minutos, era realizada a etapa de repouso com nova injeção do sestamibi- ^{99m}Tc . A média da dose administrada em cada etapa foi de 925 MBq. As imagens foram adquiridas 30 a 90 minutos após a administração intravenosa do radiofármaco. Foram adquiridas 64 imagens das projeções do tórax ao longo de um arco de

180°, desde a projeção oblíqua anterior direita de 45° até a projeção oblíqua posterior esquerda de 45°. Na etapa de repouso, o tempo de aquisição foi de 30 segundos por projeção; na etapa de estresse, o tempo de aquisição também foi de 30 segundos por projeção. Tanto na etapa de estresse quanto na etapa de repouso a aquisição foi feita com sincronização eletrocardiográfica. Para analisar a correlação entre as técnicas de perfusão miocárdica utilizamos o seguinte critério para caracterizar isquemia miocárdica: deveriam existir defeitos perfusionais na técnica de estresse sem correspondente na técnica em repouso na angio-TC de coronárias e na SPECT.

Dois observadores cegos e independentes, sem o conhecimento dos dados clínicos ou demais exames, realizaram a avaliação visual e semiquantitativa da perfusão miocárdica e da angio-TC de coronárias. Qualquer discordância foi resolvida por meio de consenso. O grau de estenose coronariana foi graduado, mediante análise visual e semiquantitativa da angio-TC de coronárias, em não significativa (< 50% de redução luminal) e significativa (> 50% de redução luminal).

Análise estatística

Todas as variáveis contínuas foram expressas como média \pm desvio padrão e as categóricas como número e percentual. Foi utilizado o teste exato de Fisher para comparação entre as proporções. Com base nos achados da angio-TC de coronárias, os pacientes foram agrupados de acordo com a presença ou não de DAC significativa. O critério utilizado para definir DAC significativa foi a existência de obstrução > 50% do lúmen das artérias coronárias. A sensibilidade e a especificidade foram calculadas e demonstradas em número e percentual. Análise da área sob a curva (AUC; do inglês, *area under the curve*) característica de operação do receptor (ROC; do inglês, *receiver operating characteristic*) foi utilizada para identificar o desempenho diagnóstico da perfusão pela angio-TC de coronárias (perfusão-TC) e pela cintilografia (SPECT) neste estudo. Isto foi realizado com uso de dois grupos: um com estenose > 50% na avaliação anatômica pela angio-TC de coronárias como marcadores substitutos de “verdadeiro-positivo” nesta população, em comparação com o grupo com estenose < 50% no mesmo método como o “verdadeiro- negativo” (AUC \geq 0,5 a < 0,7: ajuste pobre; AUC \geq 0,7 a < 0,9: bom ajuste; AUC \geq 0,9 a 1,0: excelente ajuste). A concordância intra e interobservador foi obtida usando-se a análise da confiabilidade das médias do coeficiente de correlação intraclassa (CCI < 0,40: fraca concordância; CCI = 0,40 a 0,59: moderada concordância; CCI = 0,60 a 0,74: boa concordância; CCI = 0,75 a 1,00: excelente concordância). Aproximadamente 43% das perfusões realizadas pela técnica de angio-TC de coronárias (15/35) foram reavaliados pelo mesmo observador; as análises foram realizadas por um segundo observador independente para caracterizar a variabilidade entre as análises. Um total de 1.440 segmentos foram analisados pelo modelo de 16 segmentos do American College of Cardiology (ACC) e da American Heart Association (AHA), sendo que 240 segmentos do ventrículo esquerdo foram avaliados pelo observador 1 em repouso e, posteriormente, sob estresse farmacológico, totalizando 480 segmentos. O observador 1 repetiu esta análise após o período de 3 meses de forma totalmente cega com relação à primeira análise.

O observador 2 realizou análise independente, totalmente cega e sem consenso prévio com o primeiro observador. Ambos os observadores possuem mais de 10 anos de experiência com o uso da angio-TC de coronárias.

Foi utilizado o MedCalc®, version 18.5 – 64-bit (MedCalc Software bvba, Ostend, Bélgica) para análise estatística. Os valores de $p < 0,05$, bicaudais, foram considerados estatisticamente significativos.

Resultados

Características clínicas e demográficas da amostra

Foram selecionados 38 pacientes; destes, 35 foram incluídos no estudo. A exclusão de três pacientes deveu-se a: um por espera prolongada para realização da fase de estresse em decorrência de dificuldades de agendamento e outros dois por problemas técnicos no Setor de Radiologia.

Do total de 35 pacientes, com média etária de $52,5 \pm 9$ anos, 18 eram mulheres (51%). A Tabela 1 demonstra as principais características clínicas e demográficas da população analisada.

Avaliação de DAC obstrutiva pela angio-TC de coronárias

Neste estudo, DAC obstrutiva (estenose > 50%) estava presente em 43% (n = 15) dos pacientes; já as lesões não obstrutivas foram identificadas em 57% (n = 20) dos pacientes.

Defeitos perfusionais pela cintilografia e pela TC

A Tabela 2 demonstra a distribuição de defeitos perfusionais por ambos os métodos.

De acordo com os dados da Tabela 2, conseguimos demonstrar uma diferença entre a distribuição dos defeitos perfusionais na cintilografia e na TC. Os pacientes que

Tabela 1 – Características clínicas dos participantes

Variáveis	Grupo
Idade (anos)	52,5 \pm 9
Sexo masculino, n (%)	17 (49)
HAS, n (%)	31 (88)
Diabetes, n (%)	14 (40)
Tabagismo, n (%)	5 (14)
Dislipidemia, n (%)	16 (45)
IAM prévio, n (%)	9 (26)
Dor torácica típica, n (%)	10 (28)
Dor torácica atípica, n (%)	8 (22)
Dispneia, n (%)	11 (31)
Teste ergométrico alterado, n (%)	1 (2)
Revascularização, n (%)	7 (20)
História familiar de DAC, n (%)	10 (28)

HAS: hipertensão arterial sistêmica, IAM: infarto agudo do miocárdio;
DAC: doença arterial coronariana.

Tabela 2 – Defeitos perfusionais na cintilografia (SPECT) e na TC de perfusão miocárdica (n = 35)

Defeitos perfusionais	Positivos na cintilografia de perfusão miocárdica	Negativos na cintilografia de perfusão miocárdica
Positivos na TC de perfusão miocárdica	10	6
Negativos na TC de perfusão miocárdica	10	9

$p = 0,73$ (teste exato de Fisher, bicaudal). SPECT: tomografia computadorizada por emissão de fóton único; TC: tomografia computadorizada.

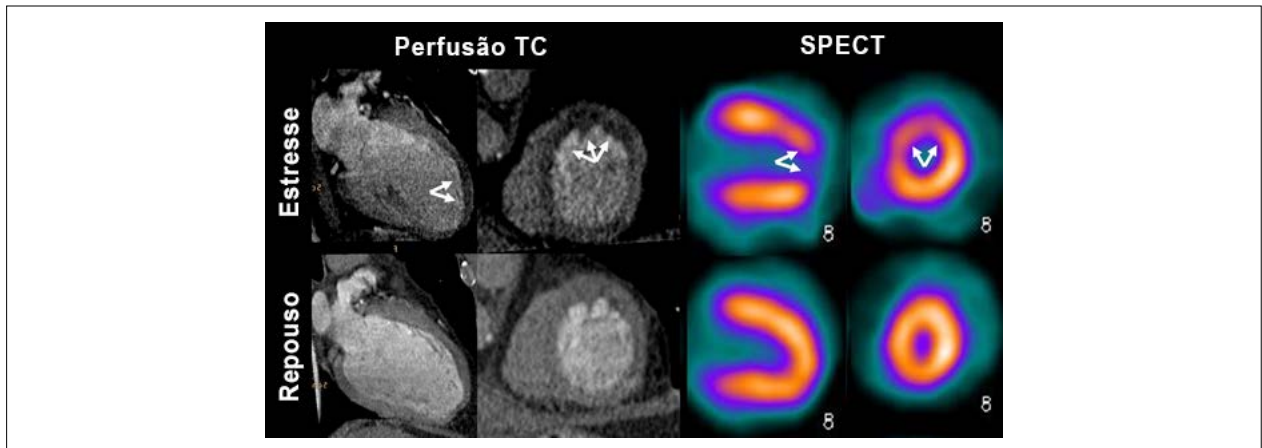


Figura 2 – Comparação entre as perfusões miocárdicas com defeitos perfusionais sob estresse farmacológico na tomografia computadorizada (TC) e na tomografia computadorizada por emissão de fóton único (SPECT). Exemplo de um mesmo paciente concordante e com doença arterial coronariana obstrutiva significativa na artéria coronária descendente anterior.

apresentaram defeitos de perfusão à cintilografia miocárdica totalizaram 57,1% (n = 20), sendo que apenas metade destes (28,5%; n = 10) também apresentaram defeitos à TC. Em contrapartida, quando a cintilografia era negativa (n = 15) para defeitos de perfusão, a maioria (60,0%; n = 9) dos casos demonstrou tomografia sem defeitos de perfusão. Estes dados demonstram sensibilidade da perfusão por TC de 70,0%, com especificidade de 66,6% para a detecção de defeitos perfusionais observados à SPECT (Figura 2).

Defeitos perfusionais pela cintilografia em relação com DAC obstrutiva

De acordo com os dados da Tabela 3, conseguimos demonstrar uma associação significativa entre cintilografia normal e ausência de lesões coronarianas obstrutivas.

Vinte pacientes apresentaram cintilografia miocárdica anormal, sendo que a metade destes (n = 10) também apresentou DAC obstrutiva à angio-TC de coronárias. A Tabela 4 demonstra os falso-positivos pela cintilografia. Em contrapartida, quando a cintilografia era normal (n = 15) a maioria (66% dos casos) também demonstrou tomografia sem lesões obstrutivas; esta associação não atingiu significância estatística ($p = 0,49$). Estes dados demonstram sensibilidade da cintilografia para avaliação da anatomia coronariana com a angio-TC de 66%, com especificidade de 50% (Figura 3).

Defeitos perfusionais pela TC de perfusão miocárdica em relação com DAC obstrutiva

De acordo com os dados da Tabela 3, conseguimos demonstrar uma associação significativa entre TC anormal

e presença de lesões coronarianas obstrutivas. De todos os pacientes, 54,2% (n = 19) apresentaram TC anormal, sendo que a maioria destes (73,6%; n = 14) também apresentou lesões obstrutivas coronarianas à TC. Em contrapartida, quando a tomografia de perfusão era normal, o que ocorreu em 45,7% (n = 16) dos pacientes, a quase totalidade (93,7%, n = 15) dos casos também demonstrou tomografia sem lesões obstrutivas ($p = 0,0001$). Estes dados demonstraram sensibilidade da TC de perfusão para detecção de DAC obstrutiva de 93%, com especificidade de 75% para a detecção de ausência de DAC obstrutiva pela angio-TC de coronárias (Figura 3).

Análise da área sob a curva para detecção de DAC obstrutiva

Para detecção de DAC obstrutiva, a perfusão miocárdica pela TC teve AUC de 0,84, com intervalo de confiança (IC) de 0,67 a 0,94 ($p < 0,001$). Já a AUC da perfusão miocárdica pela SPECT foi de 0,58, com IC de 0,40 a 0,74 ($p < 0,001$) (Figura 4).

Avaliação da correlação entre observadores para perfusão por tomografia computadorizada

Excelente correlação intra e interobservadores foi demonstrada na avaliação da perfusão sob estresse farmacológico com CCI de 0,90 (0,87 a 0,92) e 0,94 (0,93 a 0,96), respectivamente. A avaliação da correlação intraobservador da perfusão em repouso também foi excelente, com CCI de 0,96 (0,95 a 0,97). Na correlação interobservadores da perfusão em repouso o resultado foi bom, com CCI de 0,71 (0,63 a 0,78).

Tabela 3 – Defeitos perfusionais na cintilografia (SPECT) e na TC de perfusão miocárdica em relação com a DAC obstrutiva (n = 35)

Defeitos perfusionais	SPECT positiva*	SPECT negativa*	TC positiva**	TC negativa**
DAC obstrutiva	10	5	14	1
DAC não obstrutiva	10	10	5	15

Teste exato de Fisher, bicaudal para SPECT (* $p = 0,49$) e para TC (** $p=0,0001$). DAC: doença arterial coronariana; SPECT: tomografia computadorizada por emissão de fóton único; TC: tomografia computadorizada.

Tabela 4 – Falso-positivos pela cintilografia do miocárdio

Causa do falso-positivo	SPECT positiva	TC negativa
Ponte miocárdica profunda	2	2
Varição anatômica (artéria descendente anterior curta)	1	1
Baixa contagem (extravasamento do radio traçador)	1	1
Paciente com 40% de estenose na artéria descendente anterior	1	1
Paciente com microfistulas coronário-cavitárias	1	1
Outros (doença na microcirculação?)	4	4

SPECT: tomografia computadorizada por emissão de fóton único; TC: tomografia computadorizada.

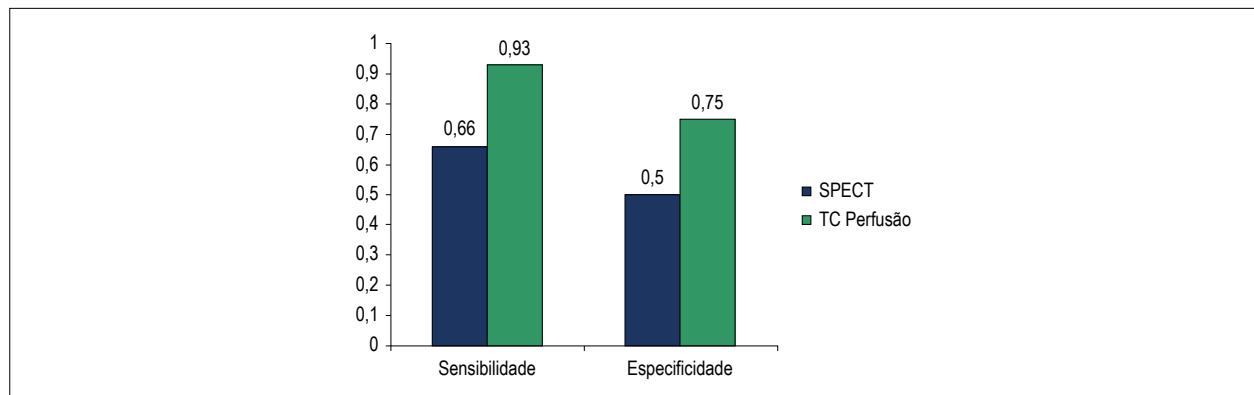


Figura 3 – Comparação da sensibilidade e da especificidade dos métodos de perfusão miocárdica para detecção de doença arterial coronariana obstrutiva. SPECT: tomografia computadorizada por emissão de fóton único; TC: tomografia computadorizada.

Discussão

Realizamos um estudo em que foi possível avaliar o desempenho diagnóstico da perfusão miocárdica pela angio-TC de coronárias na detecção de DAC obstrutiva significativa em comparação com a SPECT. Foram comparados os achados perfusionais da cintilografia com sestamibi-^{99m}Tc com achados da perfusão miocárdica pela TC de 64 detectores. Como ponto forte deste estudo, destacamos a utilização simultânea do mesmo estresse farmacológico para aquisição das imagens da perfusão pela TC, bem como a administração do radio traçador, que, por não ter redistribuição significativa, permite a realização da TC e a posterior aquisição das imagens cintilográficas. Outro dado importante foi a possibilidade de avaliar e correlacionar a anatomia com a presença de defeito de perfusão miocárdica pela SPECT, além de entender o porquê de este não ter sido identificado pela angio-TC de coronárias e descrever os falso-positivos da SPECT, neste estudo.

Se formos analisar apenas os dados de perfusão miocárdica, encontramos uma correlação intermediária entre os achados da

TC e da cintilografia, especialmente por termos demonstrado uma sensibilidade da perfusão por TC de 70%, com especificidade de 66% para a detecção de defeitos perfusionais observados à SPECT, levando-se em consideração a cintilografia como método padrão para a perfusão. Tanami et al.³² afirmam claramente que a angio-TC de coronárias é superior à SPECT na detecção de DAC obstrutiva significativa. Neste sentido, é necessário fazermos uma exploração deste achado e entender que, em uma avaliação sem a consideração da anatomia, muitos pacientes com falso-positivos pela SPECT são submetidos ao cateterismo cardíaco desnecessário.³²⁻³⁵

Um dado interessante e consonante com estudos prévios é a comparação entre a sensibilidade e a especificidade das duas técnicas de perfusão para detecção de lesões coronarianas obstrutivas, tomando a TC de coronárias como o padrão-ouro anatômico.³⁵⁻³⁷ No nosso estudo observamos melhor caracterização de isquemia pela perfusão miocárdica da TC em comparação com a SPECT. Devemos destacar que não utilizamos o cateterismo como padrão-ouro e sabemos que

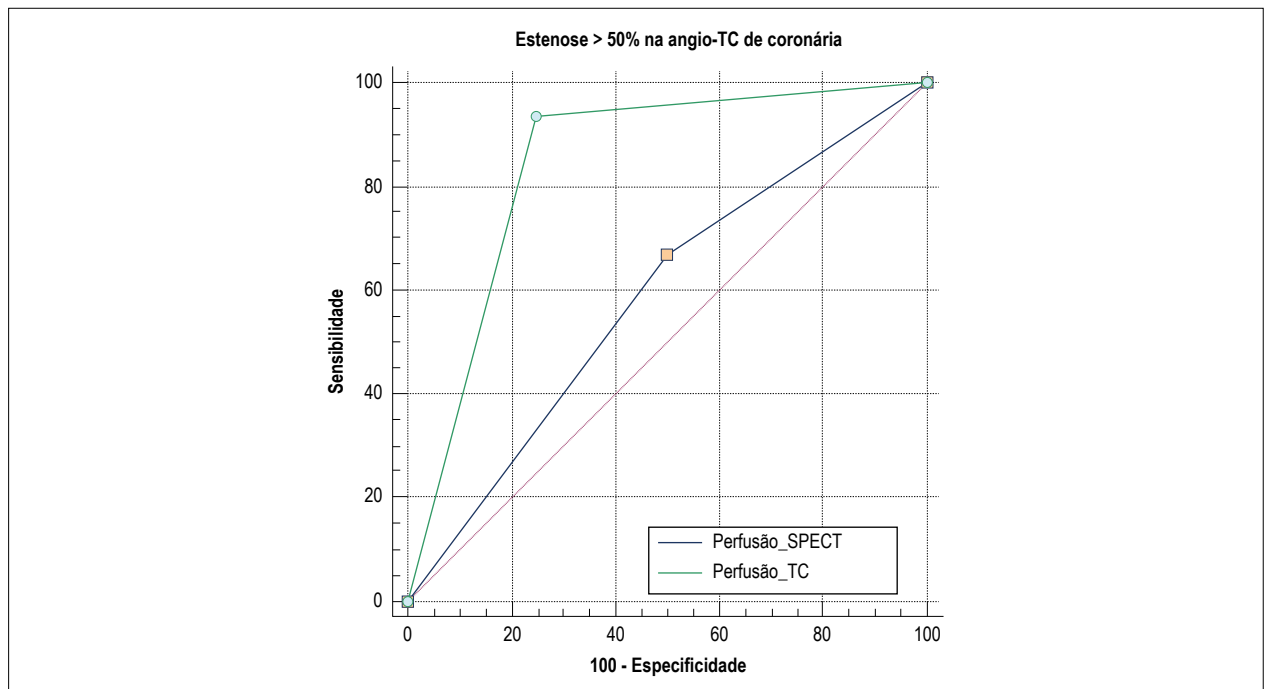


Figura 4 – Análise da área sob a curva ROC demonstrando o desempenho diagnóstico da perfusão pela TC [0,84 (IC 95%: 0,67 a 0,94, $p < 0,001$)] e pela cintilografia (SPECT) [0,58 (IC 95%: 0,40 a 0,74, $p < 0,001$)], neste estudo.

estes resultados podem ser diferentes quando empregamos outros métodos de referência, como a reserva fracionada de fluxo (FFR), por exemplo.³⁷⁻³⁹ Rochitte et al.,³⁵ demonstraram que a combinação da angio-TC de coronárias com a perfusão miocárdica sob estresse farmacológico identifica de forma correta os pacientes com lesão > 50% no cateterismo e que apresentavam defeito perfusional na SPECT. Além disso, o uso racional destas técnicas e a avaliação da multimodalidade é importante na cardiologia moderna, visto sempre estarem associadas a acréscimo na exposição à radiação.³⁶

No estudo de Arbab-Zadeh et al.,³⁶ foi observada superioridade da TC de perfusão em relação à SPECT (92% vs. 62%, $p < 0,001$), porém os autores utilizaram outra metodologia e um aparelho para realização da angio-TC de coronárias com maior número de cortes (320 detectores), bem como um protocolo discretamente diferente, o que não é problema, segundo recomendações.³⁷ Em contrapartida, alguns estudos compararam a angio-TC de coronárias com a SPECT e a PET de perfusão com o cateterismo invasivo complementado com a avaliação da FFR como padrão-ouro. Interessantemente, o exame que melhor se correlacionou com o padrão-ouro foi a PET de perfusão, enquanto a angio-TC de coronárias e a SPECT tiveram desempenhos semelhantes, demonstrando que a avaliação anatômica não supera a funcional, e que o melhor método de avaliar a anatomia nunca dispensa a avaliação funcional das lesões coronarianas encontradas.^{36,38-40}

Outro achado do estudo que precisa ser discutido é a presença de 10 pacientes (28%) com SPECT anormal que não demonstraram DAC obstrutiva significativa na angio-TC de coronárias. Considerando a angio-TC de coronárias como o método anatômico de referência neste estudo, observamos

um grande número de falso-positivos pela cintilografia de perfusão miocárdica. Acreditamos que grande parte destes achados possa estar relacionada a doença de microcirculação (40%), pois não foi possível caracterizar outra causa que os explicasse. Os demais (60%) foram explicados pela avaliação da anatomia por angio-TC de coronárias. O melhor exemplo é o caso do paciente com ponte miocárdica em que a TC forneceu o substrato anatômico para o diagnóstico da isquemia miocárdica subjacente detectada na SPECT e na própria TC, já publicado previamente pelo nosso grupo.⁴¹ Já em relação à cintilografia observamos que um dos estudos apresentava baixa contagem do radio traçador, por extravasamento, que não foi detectado durante o estudo e, por isso, não foi excluído da análise. Acreditamos que mais estudos precisam ser conduzidos para melhor esclarecimento destes achados, pois irão impactar nas decisões clínicas.

Diversos são os fatores que potencialmente podem ser responsáveis pelas discordâncias entre os exames. Alguns deles são óbvios como as diferenças na resolução espacial entre as técnicas (a TC tem resolução submilimétrica, enquanto a resolução da SPECT é de 6 mm) e as distintas propriedades dos contrastes utilizados: o sestamibi-^{99m}Tc sofre o fenômeno de *roll off*, em que há limitação na sua distribuição regional quando o fluxo é aumentado acima de um determinado limiar, enquanto o mesmo não ocorre com contraste iodado.^{9,42-52}

No cenário brasileiro e na ausência de serviços de medicina nuclear, porém com disponibilidade de realização de angio-TC de coronárias com perfusão miocárdica, consideramos este método uma estratégia simples e exequível. Alguns pontos devem ser considerados, como o uso do betabloqueador para reduzir a frequência cardíaca para aquisição da

angio-TC de coronárias, que pode ter influência relativa na área de isquemia detectável pela SPECT, principalmente em casos de doença de microcirculação. Outro ponto é a questão da obesidade, pois nesses pacientes a qualidade das imagens é pior e pode contribuir para discordância entre as técnicas. Outra questão é que, para se realizar o estudo de perfusão com a TC, é necessário que o paciente esteja dentro do equipamento no momento do estresse, o que torna mandatário o uso do estresse farmacológico. Se pudéssemos utilizar o estresse físico talvez os resultados fossem diferentes dos encontrados.^{35,42,44}

Para a angio-TC de coronárias, sem sombra de dúvidas a maior limitação é a exposição à radiação e ao contraste iodado, que são agentes com potenciais efeitos adversos. A otimização deste protocolo com novos equipamentos pode ser capaz de reduzir os níveis de exposição para valores menores; porém, mesmo assim o protocolo só poderá ser adotado em pacientes selecionados, em que as informações possam se complementar. Estudos com equipamentos de 320 detectores demonstram que o protocolo combinado de perfusão com TC associado à angio-TC de coronárias pode ter uma exposição inferior à de um protocolo miocárdico convencional ($9 \text{ mSv} \times 13 \text{ mSv}$, respectivamente).^{35,36}

A padronização da interpretação da TC ainda é uma limitação, sendo o uso de *softwares* para análise automática uma das prioridades para desenvolvimento tecnológico, pois ainda não existe mapa polar como na medicina nuclear, que dispõe do resultado de pacientes normais e isquêmicos para quantificação do grau da isquemia, com *softwares* validados e amplamente disponíveis.

Dentre outras limitações existentes em nosso estudo, como já detalhamos ao longo da discussão, devemos chamar atenção para o baixo número de indivíduos recrutados. Acreditamos que esta seja uma limitação parcial e deve estimular mais estudos em diferentes populações. Também levamos em consideração os falso-positivos da cintilografia que podem ter influenciado seu desempenho, pois acreditamos que a maioria dos casos seja explicada pela anatomia. Por último, porém não menos importante, alguns poderiam achar que utilizar a angio-TC como método anatômico seria um limitante. Neste caso, são inúmeros

trabalhos que comparam a angio-TC com o cateterismo e os resultados descritos são excelentes, validando esta abordagem.

Conclusão

A avaliação da perfusão miocárdica pela angio-TC de coronárias, após estresse com dipiridamol, é factível e simples, com resultados satisfatórios quando comparada à SPECT na detecção de DAC obstrutiva. A avaliação combinada de anatomia e perfusão sob estresse pela angio-TC de coronárias fornece boa capacidade de detecção de DAC obstrutiva significativa, além de possibilitar descartar os falso-positivos da SPECT.

Contribuição dos autores

Concepção e desenho da pesquisa, Análise e interpretação dos dados, Análise estatística e Redação do manuscrito: Ker WS, Mesquita CT, Nacif MS; Obtenção de dados: Ker WS, Neves DG, Mesquita CT, Nacif MS; Revisão crítica do manuscrito quanto ao conteúdo intelectual importante: Ker WS, Magalhães TA, Santos AASMD, Mesquita CT, Nacif MS.

Potencial conflito de interesses

Declaro não haver conflito de interesses pertinentes.

Fontes de financiamento

O presente estudo não teve fontes de financiamento externas.

Vinculação acadêmica

Este artigo é parte de dissertação de Mestrado de Wilter dos Santos Ker pela Universidade Federal Fluminense.

Aprovação ética e consentimento informado

Este estudo foi aprovado pelo Comitê de Ética do Programa de Pós-graduação Ciências Cardiovasculares sob o número de protocolo 392.966. Todos os procedimentos envolvidos nesse estudo estão de acordo com a Declaração de Helsinki de 1975, atualizada em 2013. O consentimento informado foi obtido de todos os participantes incluídos no estudo.

Referências

- Oliveira GB, Avezum A, Roeber L. Cardiovascular disease burden: evolving knowledge of risk factors in myocardial infarction and stroke through population-based research and perspectives in global prevention. *Front Cardiovasc Med*. 2015 Aug 12;2:32.
- Moran AE, Roth GA, Narula J, Mensah GA. 1990-2010 global cardiovascular disease atlas. *Glob Heart*. 2014;9(1):3-16.
- Miller JM, Rochitte CE, Dewey M, Arbab-Zadeh A, Niinuma H, Gottlieb I, et al. Diagnostic performance of coronary angiography by 64-row CT. *N Engl J Med*. 2008;359(22):2324-36.
- Pugliese F, Mollet NR, Runza G, van Mieghem C, Meijboom WB, Malagutti P, et al. Diagnostic accuracy of non-invasive 64-slice CT coronary angiography in patients with stable angina pectoris. *Eur Radiol*. 2006;16(3):575-82.
- Mollet NR, Cademartiri F, van Mieghem CA, Runza G, McFadden EP, Baks T, et al. High-resolution spiral computed tomography coronary angiography in patients referred for diagnostic conventional coronary angiography. *Circulation*. 2005;112(15):2318-23.
- Leschka S, Alkadhi H, Plass, Desbiolles L, Grünenfelder J, Marincek B, A et al. Accuracy of MSCT coronary angiography with 64-slice technology: first experience. *Eur Heart J*. 2005;26(15):1482-7.
- Gottlieb I, Bittencourt MS, Rochitte CE, Cavalante JL. Coronary computed tomography angiography takes the center stage and here is why. *Arq Bras Cardiol*. 2019;112(1):104-6.
- Raff GL, Gallagher MJ, O'Neill WW, Goldstein JA. Diagnostic accuracy of noninvasive coronary angiography using 64-slice spiral computed tomography. *J Am Coll Cardiol*. 2005;46(3):552-7.

9. Miller JM, Dewey M, Vavere AL, Rochitte CE, Niinuma H, Arbab-Zadeh A, et al. Coronary CT angiography using 64 detector rows: methods and design of the multi-centre trial CORE-64. *Eur Radiol.* 2009;19(4):816-28.
10. Ropers D, Rixe J, Anders K, Küttner A, Baum U, Bautz W, et al. Usefulness of multidetector row spiral computed tomography with 64- x 0.6-mm collimation and 330-ms rotation for the noninvasive detection of significant coronary artery stenoses. *Am J Cardiol.* 2006;97(3):343-8.
11. Coyne EP, Belvedere DA, Vande Streek PR, Weiland FL, Evans RB, Spaccavento LJ. Thallium-201 scintigraphy after intravenous infusion of adenosine compared with exercise thallium testing in the diagnosis of coronary artery disease. *J Am Coll Cardiol.* 1991;17(6):1289-94.
12. Cury RC, Magalhães TA, Borges AC, Shiozaki AA, Lemos PA, Júnior JS, et al. Dipyridamole stress and rest myocardial perfusion by 64-detector row computed tomography in patients with suspected coronary artery disease. *Am J Cardiol.* 2010;106(3):310-5.
13. Cury RC, Nieman K, Shapiro MD, Butler J, Nomura CH, Ferencik M, et al. Comprehensive assessment of myocardial perfusion defects, regional wall motion, and left ventricular function by using 64-section multidetector CT. *Radiology.* 2008;248(2):466-75.
14. Cury RC, Nieman K, Shapiro MD, Nasir K, Cury RC, Brady TJ. Comprehensive cardiac CT study: evaluation of coronary arteries, left ventricular function, and myocardial perfusion – is it possible? *J Nucl Cardiol.* 2007;14(2):229-43.
15. Gupta NC, Esterbrooks DJ, Hilleman DE, Mohiuddin SM. Comparison of adenosine and exercise thallium-201 single-photon emission computed tomography (SPECT) myocardial perfusion imaging. The GE SPECT Multicenter Adenosine Study Group. *J Am Coll Cardiol.* 1992;19(2):248-57.
16. Hachamovitch R, Berman DS, Shaw LJ, Kiat H, Cohen I, Cabico JA, et al. Incremental prognostic value of myocardial perfusion single photon emission computed tomography for the prediction of cardiac death: differential stratification for risk of cardiac death and myocardial infarction. *Circulation.* 1998;97(6):535-43.
17. Nishimura S, Mahmarian JJ, Boyce TM, Verani MS. Equivalence between adenosine and exercise thallium-201 myocardial tomography: a multicenter, prospective, crossover trial. *J Am Coll Cardiol.* 1992;20(2):265-75.
18. Parodi O, Marcassa C, Casucci R, Sambucetti G, Verna E, Galli M, et al. Accuracy and safety of technetium-99m hexakis 2-methoxy-2-isobutyl isonitrile (Sestamibi) myocardial scintigraphy with high dose dipyridamole test in patients with effort angina pectoris: a multicenter study. Italian Group of Nuclear Cardiology. *J Am Coll Cardiol.* 1991;18(6):1439-44.
19. Di Carli MF, Dorbala S, Curillova Z, Kwong RJ, Goldhaber SZ, Rybicki FJ, et al. Relationship between CT coronary angiography and stress perfusion imaging in patients with suspected ischemic heart disease assessed by integrated PET-CT imaging. *J Nucl Cardiol.* 2007;14(6):799-809.
20. Di Carli MF, Hachamovitch R. Hybrid PET/CT is greater than the sum of its parts. *J Nucl Cardiol.* 2008;15(1):118-22.
21. George RT, Arbab-Zadeh A, Miller JM, Kitagawa K, Chang HJ, Bluemke DA, et al. Adenosine stress 64- and 256-row detector computed tomography angiography and perfusion imaging: a pilot study evaluating the transmural extent of perfusion abnormalities to predict atherosclerosis causing myocardial ischemia. *Circ Cardiovasc Imaging.* 2009;2(3):174-82.
22. George RT, Silva C, Cordeiro MA, DiPaula A, Thompson DR, McCarthy WF, et al. Multidetector computed tomography myocardial perfusion imaging during adenosine stress. *J Am Coll Cardiol.* 2006;48(1):153-60.
23. Gerber BL, Belge B, Legros GJ, Lim P, Poncelet A, Pasquet A, et al. Characterization of acute and chronic myocardial infarcts by multidetector computed tomography: comparison with contrast-enhanced magnetic resonance. *Circulation.* 2006;113(6):823-33.
24. Hachamovitch R, Hayes SW, Friedman JD, Cohen I, Berman DS. Comparison of the short-term survival benefit associated with revascularization compared with medical therapy in patients with no prior coronary artery disease undergoing stress myocardial perfusion single photon emission computed tomography. *Circulation.* 2003;107(23):2900-7.
25. Hoffmann U, Millea R, Enzweiler C, Ferencik M, Gulick S, Titus J, et al. Acute myocardial infarction: contrast-enhanced multi-detector row CT in a porcine model. *Radiology.* 2004; 231(3):697-701.
26. Mahnken AH, Bruners P, Katoh M, Wildberger JE, Günther RW, Buecker A. Dynamic multi-section CT imaging in acute myocardial infarction: preliminary animal experience. *Eur Radiol.* 2006;16(3):746-52.
27. Nieman K, Shapiro MD, Ferencik M, Nomura CH, Abbara S, Hoffmann U, et al. Reperfused myocardial infarction: contrast-enhanced 64-Section CT in comparison to MR imaging. *Radiology.* 2008;247(1):49-56.
28. Ruzsics B, Lee H, Zwerner PL, Gebregziabher M, Costello P, Schoepf UJ. Dual-energy CT of the heart for diagnosing coronary artery stenosis and myocardial ischemia-initial experience. *Eur Radiol.* 2008;18(11):2414-24.
29. Sharir T, Germano G, Kavanagh PB, Lai S, Cohen I, Lewin HC, et al. Incremental prognostic value of post-stress left ventricular ejection fraction and volume by gated myocardial perfusion single photon emission computed tomography. *Circulation.* 1999;100(10):1035-42.
30. Strauss HW, Pitt B. Noninvasive detection of subcritical coronary arterial narrowings with a coronary vasodilator and myocardial perfusion imaging. *Am J Cardiol.* 1977;39(3):403-6.
31. Vanzetto G, Ormezzano O, Fagret D, Comet M, Denis B, Machecourt J. Long-term additive prognostic value of thallium-201 myocardial perfusion imaging over clinical and exercise stress test in low to intermediate risk patients: study in 1137 patients with 6-year follow-up. *Circulation.* 1999;100(14):1521-7.
32. Tanami Y, Miller JM, Vavere AL, Rochitte CE, Dewey M, Niinuma H, et al. Nuclear stress perfusion imaging versus computed tomography coronary angiography for identifying patients with obstructive coronary artery disease as defined by conventional angiography: insights from the CorE-64 multicenter study. *Heart Int.* 2014;9(1):1-6.
33. Hamirani YS, Isma'el H, Larijani V, Drury P, Lim W, Bevilacqua M, et al. The diagnostic accuracy of 64-detector cardiac computed tomography compared with stress nuclear imaging in patients undergoing invasive cardiac catheterization. *J Comput Assist Tomogr.* 2010;34(5):645-51.
34. Moscarello A, Vliegenthart R, Schoepf UJ, Nance JW Jr, Zwerner PL, Meyer M, et al. Coronary CT angiography versus conventional cardiac angiography for therapeutic decision making in patients with high likelihood of coronary artery disease. *Radiology.* 2012;265(2):385-92.
35. Rochitte CE, George RT, Chen MY, Arbab-Zadeh A, Dewey M, Miller JM, et al. Computed tomography angiography and perfusion to assess coronary artery stenosis causing perfusion defects by single photon emission computed tomography: the CORE320 study. *Eur Heart J.* 2014;35(17):1120-30.
36. Arbab-Zadeh A, Di Carli MF, Cerci R, George RT, Chen MY, Dewey M, et al. Accuracy of computed tomographic angiography and single-photon emission computed tomography-acquired myocardial perfusion imaging for the diagnosis of coronary artery disease. *Circ Cardiovasc Imaging.* 2015;8(10):e003533.
37. Rahsepar AA, Arbab-Zadeh A. Cardiac CT vs. stress testing in patients with suspected coronary artery disease: review and expert recommendations. *Curr Cardiovasc Imaging Rep.* 2015;8(8):pii:29.
38. Danad I, Rajmakers PG, Driessen RS, Leipsic J, Raju R, Naoum C, et al. Comparison of coronary CT angiography, SPECT, PET, and hybrid imaging for diagnosis of ischemic heart disease determined by fractional flow reserve. *JAMA Cardiol.* 2017;2(10):1100-7.
39. Lu M, Wang S, Sirajuddin A, Arai AE, Zhao S. Dynamic stress computed tomography myocardial perfusion for detecting myocardial ischemia: A systematic review and meta-analysis. *Int J Cardiol.* 2018 May 1;258:325-31.
40. Dantas RN Jr, Assuncao AN Jr, Marques IA, Fahel MG, Nomura CH, Avila LFR, et al. Myocardial perfusion in patients with suspected coronary artery disease: comparison between 320-MDCT and rubidium-82 PET. *Eur Radiol.* 2018;28(6):2665-74.
41. Ker WDS, Neves DG, Damas ASAA, Mesquita CT, Nacif MS. Myocardial bridge and angiotomography of the coronary arteries: perfusion under pharmacological stress. *Arq Bras Cardiol.* 2017;108(6):572-5.

42. Daou D, Delahaye N, Vilain D, Lebtahi R, Faraggi M, Le Guludec D. Identification of extensive coronary artery disease: incremental value of exercise TI-201 SPECT to clinical and stress test variables. *J Nucl Cardiol.* 2002;9(2):161-8.
43. George RT, Jerosch-Herold M, Silva C, Kitagawa K, Bluemke DA, Lima JA, et al. Quantification of myocardial perfusion using dynamic 64-detector computed tomography. *Invest Radiol.* 2007;42(12):815-22.
44. George RT, Mehra VC, Chen MY, Kitagawa K, Arbab-Zadeh A, Miller JM, et al. Myocardial CT perfusion imaging and SPECT for the diagnosis of coronary artery disease: a head-to-head comparison from the CORE320 Multicenter Diagnostic Performance Study. *Radiology.* 2015;274(2):626.
45. Ho KT, Chua KC, Klotz E, Panknin C. Stress and rest dynamic myocardial perfusion imaging by evaluation of complete time-attenuation curves with dual-source CT. *JACC Cardiovasc Imaging.* 2010;3(8):811-20.
46. Leppo JA. Dipyridamole-thallium imaging: the lazy man's stress test. *J Nucl Med.* 1989;30(3):281-7.
47. Mazzanti M, Germano G, Kiat H, Kavanagh PB, Alexanderson E, Friedman JD, et al. Identification of severe and extensive coronary artery disease by automatic measurement of transient ischemic dilation of the left ventricle in dual-isotope myocardial perfusion SPECT. *J Am Coll Cardiol.* 1996;27(7):1612-20.
48. Mieres JH, Shaw LJ, Hendel RC, Miller DD, Bonow RO, Berman DS, et al.; American Society of Nuclear Cardiology consensus statement: Task Force on Women and Coronary Artery Disease – the role of myocardial perfusion imaging in the clinical evaluation of coronary artery disease in women [correction]. *J Nucl Cardiol.* 2003;10(1):95-101.
49. Nasis A, Ko BS, Leung MC, Antonis PR, Nandurkar D, Wong DT, et al. Diagnostic accuracy of combined coronary angiography and adenosine stress myocardial perfusion imaging using 320-detector computed tomography: pilot study. *Eur Radiol.* 2013;23(7):1812-21.
50. Ohnesorge B, Flohr T, Becker C, Kopp AF, Schoepf UJ, Baum U, et al. Cardiac imaging by means of electrocardiographically gated multisection spiral CT: initial experience. *Radiology.* 2000;217(2):564-71.
51. San Roman JA, Vilacosta I, Castillo JA, Rollán MJ, Hernández M, Peral V, et al. Selection of the optimal stress test for the diagnosis of coronary artery disease. *Heart.* 1998;80(4):370-6.
52. Venkataraman R, Hage FG, Dorfman T, Heo J, Aqel RA, de Mattos AM, et al. Role of myocardial perfusion imaging in patients with end-stage renal disease undergoing coronary angiography. *Am J Cardiol.* 2008;102(11):1451-6.

