

## Diagnóstico Precoce da Endocardite Infecciosa: Desafios para um Prognóstico Melhor

### Early Diagnosis and Treatment in Infective Endocarditis: Challenges for a Better Prognosis

Daniely Iadocico Sobreiro,<sup>1</sup> Roney Orismar Sampaio,<sup>1</sup> Rinaldo Focaccia Siciliano,<sup>2</sup> Calila Vieira Andrade Brazil,<sup>1</sup> Carlos Eduardo de Barros Branco,<sup>1</sup> Antônio Sergio de Santis Andrade Lopes,<sup>1</sup> Flávio Tarasoutchi,<sup>1</sup> Tânia Mara Varejão Strabelli<sup>2</sup>

Unidade Clínica de Cardiopatias Valvares do Instituto do Coração do Hospital das Clínicas da Faculdade de Medicina da Universidade de São Paulo,<sup>1</sup> São Paulo, SP – Brasil

Unidade de Controle de Infecção Hospitalar do Instituto do Coração do Hospital das Clínicas da Faculdade de Medicina da Universidade de São Paulo,<sup>2</sup> São Paulo, SP – Brasil

A endocardite infecciosa (EI), infecção microbiana do endotélio cardíaco ou vascular adjacente, continua sendo uma temida doença, apesar de sistematizações para o diagnóstico moderno datarem de 1885, por Osler.<sup>1</sup> Ainda que relativamente infrequente<sup>2</sup> com cerca de 3-10 casos por 100.000 pacientes/ano,<sup>3</sup> a mortalidade persiste alta: mais de um terço dos pacientes falecem no primeiro ano após o diagnóstico.<sup>1,4</sup> Somente o diagnóstico e terapêutica precoces, seja exclusivamente clínico ou associado à cirurgia cardíaca, podem interferir para reduzir essa elevada mortalidade.

A EI era mais frequente em jovens e adultos de meia idade com doença cardíaca reumática ou cardiopatias congênitas.<sup>3</sup> Todavia, estudos recentes, demonstram significativa redução na incidência da EI nestes grupos, sobretudo em nações mais desenvolvidas.<sup>2</sup>

A EI está cada vez mais relacionada a portadores de prótese valvares, cateteres vasculares, dispositivos eletrônicos implantáveis, como marcapasso e cardiodesfibriladores<sup>5,6</sup> e novos dispositivos cirúrgicos, como endopróteses valvares implantadas por cateter.<sup>2</sup> Além disso, devido ao envelhecimento populacional, mesmo no Brasil, observamos aumento da incidência nos idosos, sobretudo quando associado à comorbidades como diabetes (20%), insuficiência renal crônica (14%) e anemia (10%),<sup>5</sup> havendo risco 4,6 vezes maior de EI, do que na população geral.<sup>5,6</sup> Ao mesmo tempo, refletindo a mudança na epidemiologia, a incidência de infecção endocárdica por estafilococos vem aumentando progressivamente, inclusive, predominando em relação aos estreptococos em muitos centros.<sup>3,7</sup>

O diagnóstico da EI baseia-se fundamentalmente nos critérios modificados da Universidade de Duke: a associação de sinais clínicos (como febre e sopro em portador de cardiopatia de

risco), positividade de hemoculturas por agentes etiológicos frequentes e alterações ecocardiográficas típicas (vegetação, abscesso perianular)<sup>4</sup> apresentam alta sensibilidade (> 80%), principalmente em infecções em valvas nativas.<sup>4,6</sup> No entanto, os critérios mostram uma menor precisão diagnóstica para o diagnóstico precoce na prática clínica, particularmente no grupo de pacientes, anteriormente relacionado, nos quais a incidência vem aumentando. O diagnóstico é desafiador, sobretudo, se a ecocardiografia é normal ou inconclusiva, como ocorre em até 30% dos casos,<sup>8</sup> ou quando as hemoculturas são negativas.<sup>4,6</sup>

Aliás, hemoculturas negativas ocorrem em cerca de 2% a 20% dos casos de endocardite. Causas habituais são: uso concomitante ou prévio de antibióticos e presença de microorganismo com crescimento lento ou de difícil detecção nas culturas de rotina. Destacam-se: *Coxiella burnetii*, espécies de *Bartonella* e fungos.<sup>4</sup>

A incidência de hemoculturas negativas tem sido reduzida<sup>3</sup> com técnicas automatizadas de hemocultivo, sorologias específicas (*Coxiella sp*) e reação em cadeia de polimerase (PCR). Esses métodos<sup>2</sup> permitem a identificação direta de espécies bacterianas, especialmente em casos de difícil reconhecimento, auxiliando na precocidade do diagnóstico em relação aos métodos de cultura rotineiros.<sup>3</sup> (Figura 1)

A imagem, particularmente a ecocardiografia, desempenha um papel fundamental no diagnóstico e no gerenciamento da EI.<sup>6</sup> Técnica de escolha para investigação inicial, deve ser realizada rapidamente e persistindo a suspeita clínica na modalidade transtorácica, procede-se o estudo esofágico, com evidente aumento na acurácia do método.

Portadores de próteses e cateteres ou dispositivos necessitam frequentemente de avaliação pelo ecocardiograma transesofágico (ETE) haja vista as taxas de sensibilidade e especificidade serem entre 40-70% para o ecocardiograma transtorácico (ETT) e 85% para o ETE em valvas protéticas.<sup>8</sup> A negatividade do ETE não exclui EI em pacientes com forte suspeita clínica. Assim, o exame deverá ser repetido em sete dias para esclarecimento diagnóstico, sempre que houver a possibilidade de EI.

O diagnóstico ecocardiográfico pode ser limitado por sombra acústica, imagens confundidoras, sobretudo em pós-operatórios, vegetação muito pequena ou ausência de vegetação.<sup>1</sup> Essas limitações levaram a um crescente interesse no uso de outras modalidades de imagem que venham a complementar a ecocardiografia.<sup>9,10</sup>

### Palavras-chave

Endocardite Bacteriana/mortalidade; Implante de Próteses; Cateteres; Marca-Passo Artificial; Diagnóstico por Imagem; Ecocardiografia.

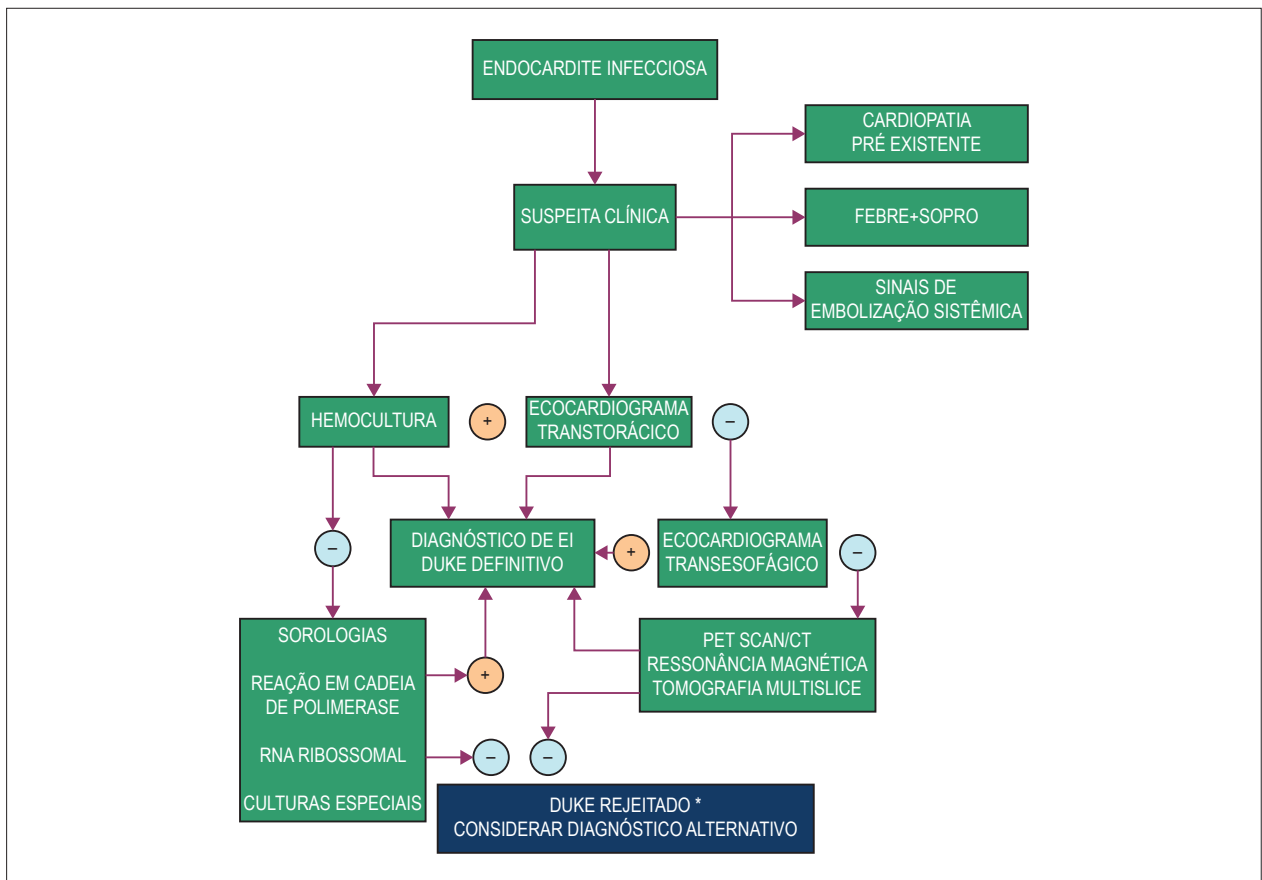
Correspondência: Roney Orismar Sampaio •

Rua Comandante Garcia d'Ávila, 412. CEP 05654-040, Morumbi, São Paulo, SP – Brasil

E-mail: orismar@cardiol.br, sampaioroney@yahoo.com.br

Artigo recebido em 15/05/2018, revisado em 08/08/2018, aceito em 05/09/2018

DOI: 10.5935/abc.20180270



**Figura 1** – Organograma para diagnóstico de endocardite infecciosa (EI). \*casos possíveis de acordo com os critérios de Duke são todos aqueles que não se encaixam como definitivos ou rejeitados.

O ecocardiograma tridimensional transefágico melhorou a avaliação de volumes e estruturas cardíacas, particularmente para melhor identificação de refluxos paraprotéticos. Está técnica tem se aprimorado e certamente será ainda mais útil em um futuro próximo.<sup>8</sup>

Outros métodos de imagem tem, igualmente, se mostrado promissores no auxílio de diagnóstico precoce em pacientes suspeitos de EI de difícil conclusão como: a tomografia computadorizada multislice (TCMS), a ressonância magnética e a tomografia com emissão de pósitrons (PET/CT).<sup>1</sup> A PET/CT, particularmente tem se mostrado importante, em casos de portadores de próteses valvares ou dispositivos cardíacos com mais de três meses de implante (Figura 1). Além do relevante potencial em detectar focos extracardíacos de infecção, malignidade, e outros tipos de inflamação.<sup>7,9</sup>

Na avaliação da disfunção valvular protética, um estudo recente<sup>6</sup> sugeriu que o TCMS pode ser equivalente ou superior à ecocardiografia para a demonstração de vegetações, abscessos, pseudoaneurismas e deiscência relacionados à prótese. Entretanto, há poucos estudos comparativos entre as duas técnicas e, portanto, o ecocardiograma persiste eleito como exame inicial na investigação.<sup>6</sup> Assim, vale ressaltar, que mesmo as técnicas de imagens mais modernas, nem sempre são conclusivas ou esclarecem em definitivo a presença da

endocardite, particularmente nestes subgrupos de difícil diagnóstico, como os idosos e portadores de dispositivos/cateteres implantáveis.

Concluindo, o trinômio alta suspeição clínica, métodos microbiológicos e de imagens mantém-se essenciais na precocidade diagnóstica na EI. A inclusão de novos métodos de identificação microbiológica e de imagem, associadas a time multidisciplinar, envolvendo cardiologistas, infectologistas, especialistas em imagem, microbiologistas e outras especialidades, para casos específicos, como neurologistas são fundamentais neste cenário.<sup>6</sup>

Reforçamos que a mudança no curso do prognóstico da EI depende da rápida instituição de terapêutica dirigida, que por sua vez só é possível com a precocidade no diagnóstico.<sup>3</sup> Merecem especial atenção, subgrupos de alto risco como idosos e portadores de material protético implantado, cujo atraso diagnóstico tem suscitado maior mortalidade. Assim, futuras diretrizes devem considerar a inclusão destas novas técnicas no diagnóstico da EI.<sup>2</sup>

### Contribuição dos autores

Concepção e desenho da pesquisa: Sampaio RO; obtenção de dados: Sobreiro DI, Brazil CVA; análise e interpretação dos dados: Sobreiro DI, Siciliano RF, Brazil CVA; redação do

manuscrito: Sobreiro DI, Sampaio RO, Siciliano RF, Lopes ASSA, Branco CEB; revisão crítica do manuscrito quanto ao conteúdo intelectual importante: Sampaio RO, Tarasoutchi F, Strabelli TMV.

### Potencial conflito de interesses

Declaro não haver conflito de interesses pertinentes.

### Fontes de financiamento

O presente estudo não teve fontes de financiamento externas.

### Vinculação acadêmica

Não há vinculação deste estudo a programas de pós-graduação.

## Referências

1. Thuny F, Grisoli D, Habib G, Raoult D. Management of infective endocarditis: challenges and perspectives. *Lancet*. 2012;379(9619):965-752.
2. Ambrosioni J, Hernandez-Meneses MH, Tellez H, Pericas J, Falces Vidal B, Talosana JM. The changing epidemiology of infective endocarditis in the twenty-first century. *Curr Infect Dis Rep*. 2017;19(5):21.
3. Cahill TJ, Baddour LM, Habib G, Hoen B, Salaun E, Peterson GB. Challenges in infective endocarditis. *J Am Coll Cardiol*. 2017;69(3):325-44.
4. Liesman RM, Pritt B, Maleszewski JJ, Patel R. Laboratory diagnosis of infective endocarditis. *J Clin Microbiol*. 2017;55(9):2599-608.
5. Durante-Mangoni E, Bradley S, Selton Suty C, Trepodi MK, Barsic B, Bouza E, et al. Current features of infective endocarditis in elderly patients. *Arch Intern Med*. 2008;168(19):2095-103.
6. Habib G, Lancellotti P, Antunes MJ, Bongiorni MG. 2015 ESC Guidelines for the management of infective endocarditis: The Task Force for the Management of Infective Endocarditis of the European Society of Cardiology (ESC) Endorsed by: European Association for Cardio-Thoracic Surgery (EACTS), the European Association of Nuclear Medicine (EANM). *Eur Heart J*. 2015;36(44):3075-128.
7. Siciliano RF, Randi BA, Gualandro DM, Sampaio RO, Bittencourt MS, da Silva Pelaez CE, et al. Early-onset prosthetic valve endocarditis definition revisited: Prospective study and literature review. *Int J Infect Dis*. 2018;67:3-6.
8. Afonso L, Kottam A, Reddy V, Penumetcha A. Echocardiography in infective endocarditis: state of the art. *Curr Cardiol Rep*. 2017;19(12):127.
9. Mahmood M, Kendi AT, Ajmal S, et al. A meta-analysis of 18 FDG PET/CT in the diagnosis of infective endocarditis. *J Nucl Med*. 2017 Mar 1;230:324-6.
10. Juneau D, Golfam M, Hazra S, Zukur LS, Gras S, Redpath L. Positron emission tomography and single photon emission computed tomography imaging in the diagnosis of cardiac implantable device infection. *Molecular Imaging for the diagnosis of infective endocarditis: A systematic literature review and meta-analysis*. *Int J Cardiol*. 2017;10(4):e005772.



Este é um artigo de acesso aberto distribuído sob os termos da licença de atribuição pelo Creative Commons