

Papel da Avaliação Aortográfica Quantitativa da Regurgitação Aórtica por Videodensitometria na Orientação do Implante da Valva Aórtica Transcateter

The Role of Quantitative Aortographic Assessment of Aortic Regurgitation by Videodensitometry in the Guidance of Transcatheter Aortic Valve Implantation

Yosuke Miyazaki,¹ Rodrigo Modolo,^{2,3} Mohammad Abdelghani,² Hiroki Tateishi,⁴ Rafael Cavalcante,¹ Carlos Collet,² Taku Asano,² Yuki Katagiri,² Erhan Tenekcioglu,¹ Rogério Sarmento-Leite,⁵ José A. Mangione,⁶ Alexandre Abizaid,⁷ Osama I.I. Soliman,^{1,8} Yoshinobu Onuma,^{1,8} Patrick W. Serruys,⁹ Pedro A. Lemos,¹⁰ Fabio S. de Brito Jr.¹¹

Department of Cardiology - Thoraxcenter, Erasmus Medical Center Rotterdam,¹ Rotterdã – Países Baixos

Department of Cardiology - the Academic Medical Center - University of Amsterdam,² Amsterdã – Países Baixos

Departamento de Medicina Interna - Divisão de Cardiologia - Universidade de Campinas (UNICAMP),³ Campinas, SP – Brasil

Division of Cardiology - Department of Clinical science and Medicine - Yamaguchi University Graduate School of Medicine,⁴ Ube, Yamaguchi – Japão

Instituto de Cardiologia do Rio Grande do Sul/Fundação Universitária de Cardiologia e Universidade Federal de Ciências da Saúde de Porto Alegre,⁵ Porto Alegre, RS – Brasil

Hospital Beneficência Portuguesa de São Paulo,⁶ São Paulo, SP – Brasil

Instituto Dante Pazzanese de Cardiologia,⁷ São Paulo, SP – Brasil

Cardialysis,⁸ Rotterdã – Países Baixos

NHLL, Imperial College London,⁹ London – Reino Unido

Hospital Israelita Albert Einstein,¹⁰ São Paulo, SP – Brasil

Instituto do Coração (InCor), Faculdade de Medicina da Universidade de São Paulo,¹¹ São Paulo, SP – Brasil

Resumo

Fundamento: A pós-dilatação com balão (PDB) é normalmente necessária para otimização do implante da válvula cardíaca transcaterter (THV), uma vez que o “escape” ou *leak* paravalvar (PVL) após implante de valva aórtica transcaterter está associada com desfecho ruim e mortalidade. A avaliação quantitativa da gravidade do PVL antes e após a PDB é mandatória para se avaliar adequadamente o PVL e, assim, melhorar os resultados e os desfechos do implante.

Objetivo: Investigar uma avaliação angiográfica quantitativa da regurgitação aórtica (RA) por videodensitometria (VD-RA) antes e após a PDB.

Métodos: Resultados da VD-RA antes e após a PDB foram analisados em 61 casos.

Resultados Houve diminuição significativa da VD-RA de 24,0(18,0-30,5)% para 12,0(5,5-19,0)% ($p < 0,001$; $p < 0,05$ bilateral foi definido como significância estatística). O delta relativo de VD-RA após a PDB variou de -100% (melhora) a +40% (piora) e o valor mediano foi -46,2%. As frequências de melhora, ausência de mudança, e piora foram 70% ($n = 43$), 25% ($n = 15$) e 5% ($n = 3$), respectivamente. Observou-se RA significativo (VD-RA $> 17\%$) em 47 pacientes (77%) antes e em 19 pacientes (31%) após a PDB.

Conclusões: A VD-RA após o implante de THV possibilita a avaliação quantitativa da regurgitação pós-TAVI, e pode auxiliar na tomada de decisão quanto à realização ou não da PDB, bem como na avaliação de sua eficácia. (Arq Bras Cardiol. 2018; 111(2):193-202)

Palavras-chave: Insuficiência da Valva Aórtica/diagnóstico por imagem; Angiografia/avaliação; Implante de Prótese de Valva Cardíaca; Substituição da Valva Aórtica Transcateter.

Correspondência: Patrick W. Serruys •

P.O. Box 2125, 3000 CC. Rotterdã – Países Baixos

E-mail: patrick.w.j.c.serruys@gmail.com, patrick.w.j.c.serruys@pwserruys.com

Artigo recebido em 29/11/2017, revisado em 18/02/2018, aceito em 07/03/2018

DOI: 10.5935/abc.20180139

Abstract

Background: Balloon post-dilatation (BPD) is often needed for optimizing transcatheter heart valve (THV) implantation, since paravalvular leak (PVL) after transcatheter aortic valve implantation is associated with poor outcome and mortality. Quantitative assessment of PVL severity before and after BPD is mandatory to properly assess PVL, thus improving implantation results and outcomes.

Objective: To investigate a quantitative angiographic assessment of aortic regurgitation (AR) by videodensitometry before and after BPD.

Methods: Videodensitometric-AR assessments (VD-AR) before and after BPD were analysed in 61 cases.

Results: VD-AR decreased significantly from 24.0[18.0-30.5]% to 12.0[5.5-19.0] ($p < 0.001$, a two-tailed $p < 0.05$ defined the statistical significance). The relative delta of VD-AR after BPD ranged from -100% (improvement) to +40% (deterioration) and its median value was -46.2%. The frequency of improvement, no change, and deterioration were 70% ($n = 43$), 25% ($n = 15$) and 5% ($n = 3$), respectively. Significant AR (VD-AR > 17%) was observed in 47 patients (77%) before and in 19 patients (31%) after BPD.

Conclusions: VD-AR after THV implantation provides a quantitative assessment of post-TAVI regurgitation and can help in the decision-making process on performing BPD and in determining its efficacy. (Arq Bras Cardiol. 2018; 111(2):193-202)

Keywords: Aortic Valve Insufficiency/diagnostic imaging; Angiography/evaluation; Heart Valve Prosthesis Implantation; Transcatheter Aortic Valve Replacement.

Full texts in English - <http://www.arquivosonline.com.br>

Introdução

A pós-dilatação com balão (PDB) é geralmente um procedimento necessário para se otimizar o implante da válvula cardíaca transcatheter (THV), uma vez que a ocorrência de “escape” ou leak paravalvar (PVL) após implante da válvula aórtica transcatheter (TAVI) está associada com prognóstico fatal em longo prazo.¹⁻⁵ A incidência de PVL moderada a grave após TAVI varia entre 0 a 24% e a de PVL leve entre 7 e 70%.⁶ A PDB é realizada em 21 a 28% dos casos com THV de primeira geração.^{7,8} Apesar de gerações mais recentes de THV terem sido desenvolvidas com intuito de se reduzir a ocorrência de PVL, a PDB ainda é realizada em até 17% dos casos com THVs de nova geração.^{9,10} Assim, a PDB continua sendo uma importante técnica para se otimizar a implantação de THV.

O *Valve Academic Research Consortium-2* (VARC-2) recomenda realizar avaliações hemodinâmicas quantitativas e semi-quantitativas da gravidade do PVL e estabelecer outras definições para insuficiência valvar além de PVL leve.¹¹ O TAVI sob sedação consciente tem sido amplamente realizado na prática clínica (abordagem minimalista), restringindo a utilização da ecocardiografia transesofágica (ETE) no TAVI e aumentando o papel da aortografia como ferramenta para determinar a gravidade do PVL durante o procedimento. Recentemente, relatamos a validação *in vitro* e *in vivo* da avaliação angiográfica quantitativa da regurgitação aórtica (RA) por videodensitometria (VD) após implante de THV, mostrando excelente reprodutibilidade e acurácia.¹² Essa técnica possibilita uma avaliação precisa da gravidade do PVL e tem mostrado que uma RA > 17% avaliada pelo método (VD-AR) está correlacionada com aumento da mortalidade e remodelamento reverso prejudicado, como evidenciado pela ecocardiografia pós TAVI.^{13,14} Esse ponto de corte prognóstico (VD-AR > 17%) do momento anterior à PDB ao momento pós-PDB ainda não foi estudado. O objetivo do presente estudo foi avaliar uma abordagem aortográfica quantitativa do PVL por VD antes e após PDB.

Métodos

Delineamento do estudo

Este é um relatório de pacientes incluídos entre janeiro de 2008 e janeiro de 2013 no registro brasileiro de TAVI. A lista dos centros participantes, os critérios de inclusão e exclusão, e a descrição técnica do procedimento de TAVI foram apresentados anteriormente.¹⁵ O protocolo do estudo foi aprovado pelo comitê de ética de cada centro participante, e todos os pacientes assinaram um termo de consentimento. Um total de 399 pacientes foram incluídos no registro brasileiro de TAVI nesse período. Foi possível a análise dos resultados da VD-RA de 288 pacientes.¹⁶ Entre esses, 102 pacientes foram submetidos à PDB e, em 17 casos, não havia angiografia disponível antes da PDB. Dos 85 casos com aortografias antes e após a PDB, a análise dos exames de VD-AR foi possível em 61 casos (Figura 1). As razões para impossibilidade de análise estão descritas na Figura 1.

Avaliação aortográfica da RA

A angiografia da raiz aórtica foi realizada antes e após a PDB, usando-se o mínimo de 20mL de contraste não iônico injetado por um cateter *pigtail* posicionado acima da válvula protética (no caso de um *stent* expansível por balão) ou no interior do terço distal do dispositivo (no caso de um *stent* auto-expansível). O volume total de contraste e velocidade de injeção, o tamanho do cateter e a projeção foram decididos pelos cirurgiões. A avaliação visual da RA foi realizada por observadores experientes com base na classificação de Sellers.¹⁷ A avaliação dos aortogramas pós-PDB foi realizada às cegas por observadores diferentes daqueles que analisaram os aortogramas pré-PDB.

Quantificação da RA por tecnologia videodensitométrica

Resultados das VD-AR antes e após a PDB foram analisados em um laboratório central independente (*Cardialysis Clinical*

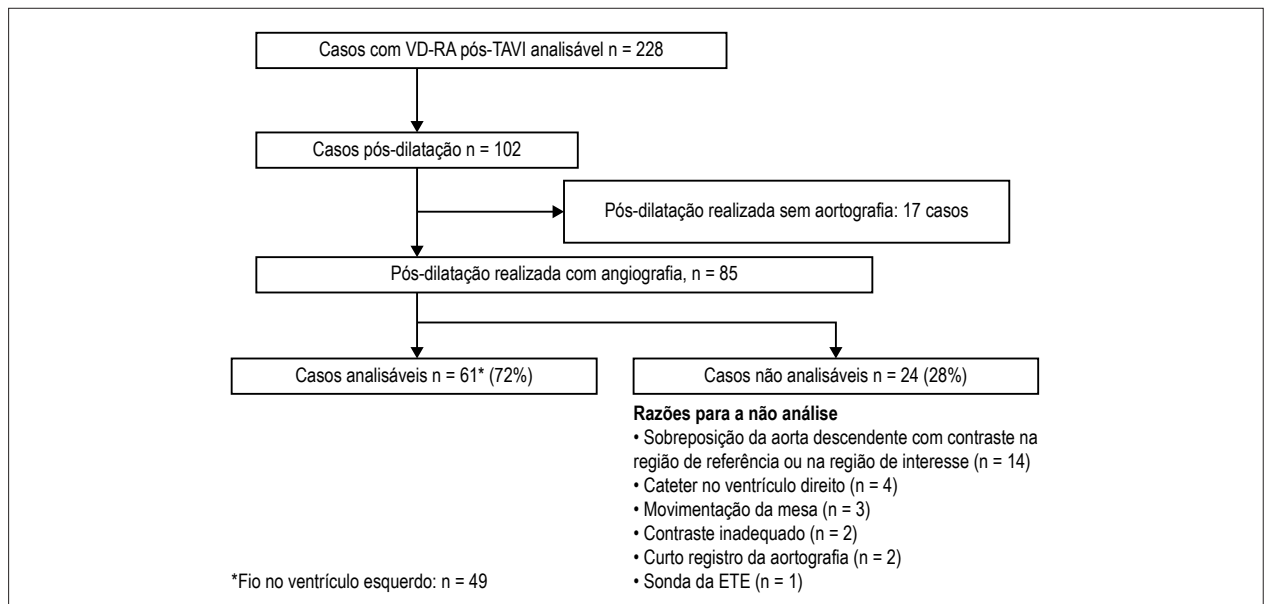


Figura 1 – Fluxograma do estudo. TAVI: implante da valva aórtica transcaterter; VD-RA: avaliação da regurgitação aórtica por videodensitometria; ETE: ecocardiografia transesofágica.

Trials Management and Core Laboratories, Roterdã, Holanda) por observadores experientes por meio de um software específico (CAAS A-Valve 2.0.2; Pie Medical Imaging, Maastricht, Holanda). Os detalhes dessa técnica foram previamente descritos.^{12-14,16,18} Após o delineamento da raiz aórtica (i.e., a região de referência) e do terço subaórtico do ventrículo esquerdo (i.e., região de interesse, ROI) foram geradas curvas tempo x densidade do contraste para ambas as regiões durante três ou mais ciclos cardíacos após a injeção do contraste. As áreas sob as curvas (AUCs) foram calculadas automaticamente e representam a integral tempo x densidade. A VD-RA é automaticamente calculada como a razão entre a AUC da ROI para a AUC da região de referência (Figura 2). Teoricamente, o valor da VD-AR pode variar de 0% a 100%. O valor do delta relativo da VD-RA foi calculado como: (VD-RA após PDB - VD-RA antes da PDB)/VD-RA antes da PDB, onde um valor negativo indicou uma melhora da gravidade da RA.

THV e razão entre o diâmetro do balão pós-dilatação / diâmetro do anel

Tomografia computadorizada *multislice* foi realizada seguindo o protocolo local. O “cover index” foi calculado como (diâmetro nominal da prótese – diâmetro do anel) / (diâmetro nominal da prótese) x 100. A razão tamanho do balão de pós-dilatação / diâmetro do anel foi calculada como (diâmetro nominal do balão – diâmetro do anel)/(diâmetro nominal do balão) x 100.

Análise estatística

As variáveis contínuas com distribuição normal foram expressas em média ± desvio padrão,¹⁹ e aquelas sem distribuição normal expressas em mediana e intervalo interquartil (IIQ). O teste de Mann-Whitney foi usado para

comparar as variáveis contínuas entre amostras independentes. O teste de Wilcoxon foi usado para comparações das medidas antes e após a PDB. Todas as análises foram realizadas com o programa SPSS 23 (IBM, Armonk, NY, EUA). Um valor de $p < 0,05$ bilateral foi estabelecido para significância estatística.

Resultados

As características basais e os dados ecocardiográficos dos pacientes (n = 61) são apresentados na Tabela 1. A idade média foi $81,6 \pm 7,6$ anos, e os pacientes apresentavam um elevado risco de mortalidade – $8,8(4,6-16,3)$ – segundo a *Society of Thoracic Surgeons-Predicted Risk Of Mortality (STS)* – $8,8(4,6-16,3)$. Foi utilizada a prótese CoreValve (Medtronic, Minneapolis, MN, EUA) (72%) ou SapienXT (Edwards Lifesciences, Irvine, CA, EUA) (28%). Na maioria dos casos, o TAVI foi realizado sob anestesia geral (98%) por acesso transfemoral (97%).

Influência da PDB sobre a VD-RA

Resultados de VD-RA de cada indivíduo antes e após a PDB estão apresentados na Figura 3, e um dos casos encontra-se representado na Figura 2 e no Vídeo 1. Houve diminuição significativa na VD-RA, de 24,0% (18,0-30,5%) (antes da PDB) para 12,0% (5,5-19,0%) (após a PDB) ($p < 0,001$). Os valores absolutos medianos do delta VD-RA foi -10,0%, correspondendo a um delta relativo de -46,2% (-100% a +40%). Houve melhora ou piora da RA (definido pelo exame de VD-RA) em 82% (n = 50) e 18% (n = 11), respectivamente (Figura 4). O percentil 25 do delta relativo do VD-RA foi 20%, e esse ponto de corte foi arbitrariamente usado para definir a ocorrência de mudança significativa – um delta relativo $> +20\%$ como “piora significativa”. Quarenta e três (70%) pacientes apresentaram melhora significativa, em 15 pacientes (25%)

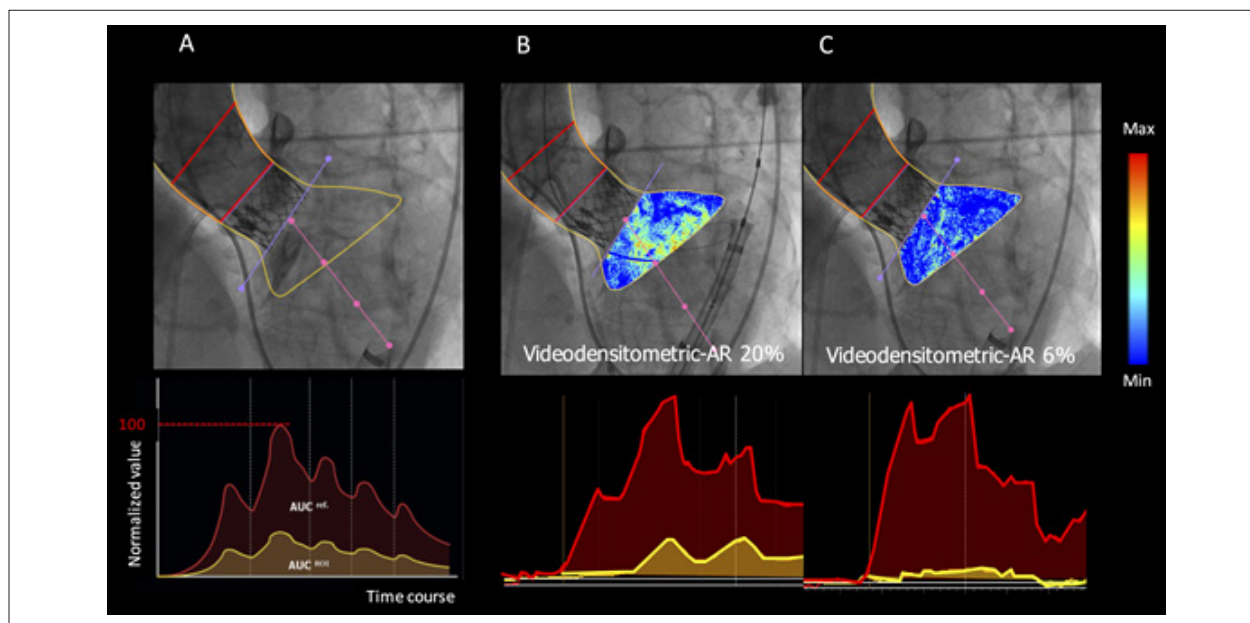


Figura 2 – Avaliação videodensitométrica da regurgitação aórtica. A) Delineamento da raiz aórtica (região de referência: área vermelha na aortografia) e do terço sub-aórtico do ventrículo esquerdo (ROI, região de interesse: região em amarelo na aortografia) exibido pelo analisador. Curvas tempo-densidade são fornecidas para ambas as regiões: ROI (em amarelo) e região de referência (em vermelha) e a área sob a curva (AUC) é automaticamente computada pelo programa de integrais tempo-densidade. A avaliação da regurgitação aórtica por videodensitometria corresponde à AUC relativa, a qual é automaticamente calculada como a razão entre a AUC relativa na ROI (amarela) e aquela na área de referência (vermelha). Teoricamente, o valor da VD-RA varia de 0 a 1. B) Exemplo da medida de VD-RA antes da PDB. C) Exemplo de medida de VD-RA após a PDB. Reproduzido de Tateishi et al. *EuroIntervention* 2016.¹⁴

não houve mudança, e 2 pacientes (5%) apresentaram piora significativa. O *cover index* do THV foi de 11,5 (4,1 – 15,9), variando de 0,0% a 22,8% nos pacientes com melhora significativa no RA, e 13,8 (3,3 – 16,5), variando entre -29,0% e 1,3% naqueles sem mudanças e naqueles com piora significativa no RA. A razão tamanho do balão pós-dilatação/diâmetro do anel foi de 0,0(-7,9 – 7,6), variando de -25,0% a 14,3% em pacientes com melhora significativa no RA, e 0,0(-5,6 – 13,4), com variação entre -33,3% e 16,4% naqueles sem mudanças ou com piora significativa no RA.

Mudanças no RA segundo classificação de Sellers

Antes da PDB, a partir de um exame visual, o RA foi classificado como grau III de Sellers em 36 pacientes (50%), e grau II em 25 pacientes (41%). Após a pós-dilatação, havia 3 casos (5%) com grau III de Sellers, 19 (31%) com grau II, 34 (56%) com grau I de Sellers e 5 (8%) com grau 0. Em 34 dos 36 pacientes com grau III de Sellers antes da PDB, houve diminuição do grau em 34 pacientes – para grau II de Sellers em 16, para grau I em 17, e grau 0 em um paciente). Em 25 pacientes com grau II de Sellers antes da PDB, houve melhora no EP para grau I de Sellers em 17 pacientes e para Sellers 0 em 4 pacientes, e piora para grau III em um paciente, não observando mudanças em 3 pacientes com grau II (Figura 5).

Eficácia da PDB

Antes da PDB, uma VD-RA > 17%, valor com importância prognóstica em longo prazo, foi observada em 47 pacientes (77%); 14 casos (23%) apresentaram VD-RA ≤ 17%, 11 desses

(79%) avaliados como grau II de Sellers antes da PDB e 3 (21%) como grau III de Sellers. Após a PDB, VD-RA > 17% foi observada em 19 pacientes (com diminuição de 77% a 31% dos indivíduos), 3 (16%) apresentaram grau III de Sellers, 10 (53%) com grau II de Sellers, e 6 com grau I (32%) (Figura 6). Além disso, entre os pacientes com VD-RA > 17%, houve 7 mortes (35%) durante o período de acompanhamento, ao passo que naqueles com VD-RA ≤ 17% (n = 42), 8 pacientes (19%) morreram.

A pré-dilatação foi realizada em 18 pacientes e não teve efeito sobre a RA avaliada por VD. A VD-RA foi de 25,5% (19,5%-36,0%) com pré-dilatação e 23,0% (16,0%-29,0%) naqueles sem dilatação (p = 0,159) antes da PDB, e 16,5% (9,5%-22,8%) com pré-dilatação e 11,0% (5,0%-17,0%) sem dilatação (p = 0,106) após a PDB. O delta de VD-RA normalizado foi -44,5 (-60,1 – -13,0) com pré-dilatação e -50,0 (-75,0 – -17,9) sem pré-dilatação (p = 0,569).

Discussão

Este é o primeiro estudo a descrever o valor da VD-RA na avaliação da RA antes, durante e após o procedimento de TAVI. Na prática clínica, a ecocardiografia e a aortografia são os métodos padrões para avaliar o sucesso do dispositivo. O consenso do *Valve Academic Research Consortium-2* (VARC-2) recomenda a avaliação hemodinâmica quantitativa e semi-quantitativa da gravidade da RA por ecocardiograma e a definição de RA moderada ou grave como insuficiência valvar.^{11,20}

Nombela-Franco et al.,⁸ usaram uma classificação semi-quantitativa baseada na ecocardiografia e mostraram uma redução de pelo menos um grau na RA em 71%. Para decidir

Tabela 1 – Características basais e ecocardiográficas da população do estudo (n = 61)

Variáveis	Mediana (IIQ) /Frequência
Características clínicas	
Idade, anos	81,6 ± 7,6
Sexo masculino, n (%)	37(60,7)
IMC, kg/m ²	24,6 ± 3,9
NYHA II, n (%)	13(21,3)
NYHA III, n (%)	27(44,3)
NYHA IV, n (%)	21(34,4)
Hipertensão, n (%)	47(77,0)
DM, n (%)	15(24,6)
Insuficiência renal*, n (%)	51(83,6)
DAC, n (%)	31(50,8)
DAP, n (%)	13(21,3)
DPOC, n (%)	15(24,6)
HP**, n (%)	12(19,7)
ICP prévia, n (%)	15(24,6)
Bypass coronário crônico, n (%)	10(16,4)
IM prévio, n (%)	6(9,8)
Infarto prévio, n (%)	6(9,8)
VAB prévia, n (%)	4(6,6)
Substituição da VA, n (%)	1(1,6)
Marcapasso prévio, n (%)	7(11,5)
FA/FLA, n (%)	9(15,0)
STS-PROM, %	8,8[4,6-16,3]
EuroSCORE, %	15,9[9,2-25,4]
Parâmetros ecocardiográficos pré-procedimento	
dDVE, mm	50,0[46,0-55,0]
FEVE, %	61,0[45,0-68,0]
Índice MVE, %	136,9[114,2-162,9]
AVA, cm ²	0,6[0,5-0,8]
GP máximo, mmHg	75,0[64,0-92,5]
GP, mmHg	47,0[41,0-61,0]
RM >leve, n (%)	16(26,2)
Orientação por ETE, n (%)	56(91,8)
Anestesia geral, n (%)	60(98,4)
Abordagem transfemorral, n (%)	59(96,7)
Características do procedimento	
CoreValve, n (%)	44(72)
CoreValve 26mm, n (%)	9(20,5)
CoreValve 29mm, n (%)	17(38,6)
CoreValve 31mm, n (%)	18(40,9)
Sapien-XT, n (%)	17(28)
Sapien-XT 23mm, n (%)	7(41,2)
Sapien-XT 26mm, n (%)	8(47,1)
Sapien-XT 29mm, n (%)	2(11,8)
Pré-dilatação realizada, n (%)	18(29,5%)

IMC: índice de massas corporal; NYHA: New York Heart Association, DM: diabetes mellitus, DAC: doença arterial coronariana; DAP: doença arterial periférica; DPOC: doença pulmonar obstrutiva crônica, HP: hipertensão pulmonar; ICP: intervenção coronária percutânea; IM: infarto do miocárdio; VAB: valvuloplastia aórtica por balão, VA: válvula aórtica, FA: fibrilação atrial, FLA: flutter atrial, STS-PROM: the Society of Thoracic Surgeons - predicted risk of mortality (risco previsto de mortalidade segundo a Sociedade de Cirurgiões Torácicos); dDVE: diâmetro diastólico do ventrículo esquerdo; FEVE: fração de ejeção do ventrículo esquerdo; IMVE: índice de massa ventricular esquerda; AVA: área valvar aórtica; GP: gradiente de pressão; RM: regurgitação mitral; ETE: ecocardiografia transesofágica * definido como taxa de filtração glomerular < 60 mL/min, ** Definido como pressão arterial pulmonar sistólica de repouso ≥ 60 mm Hg

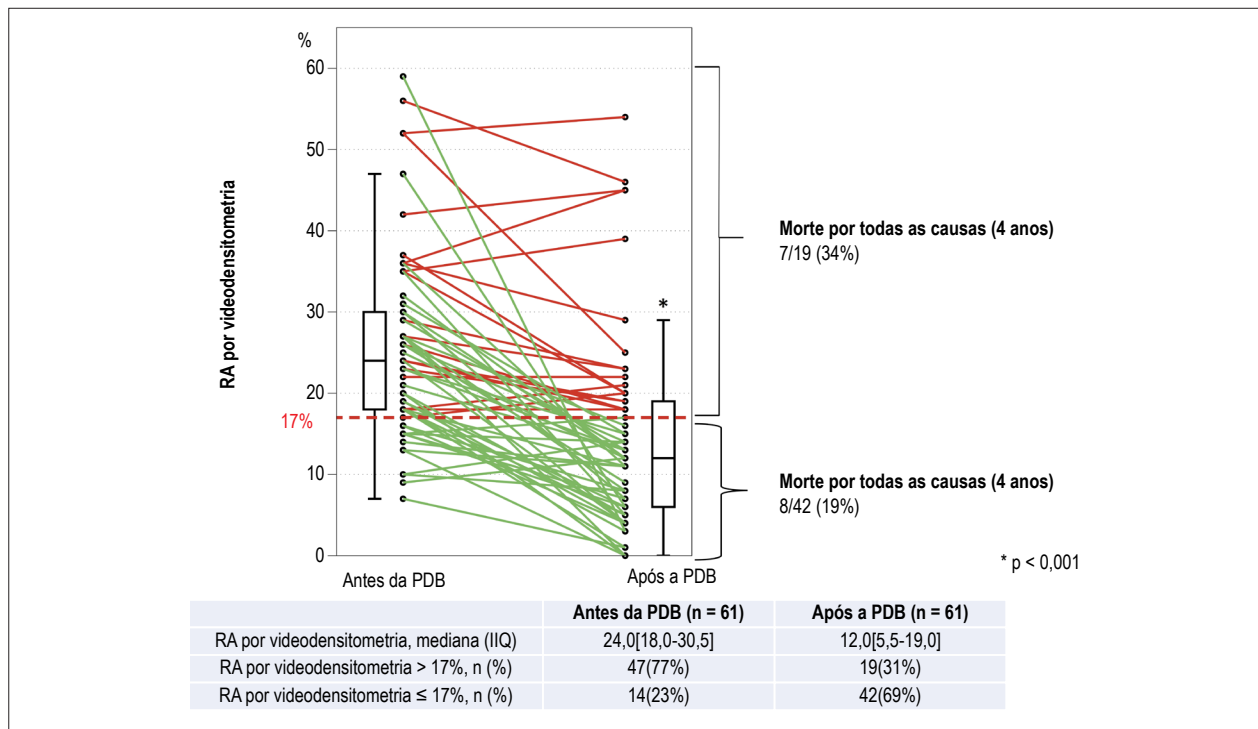
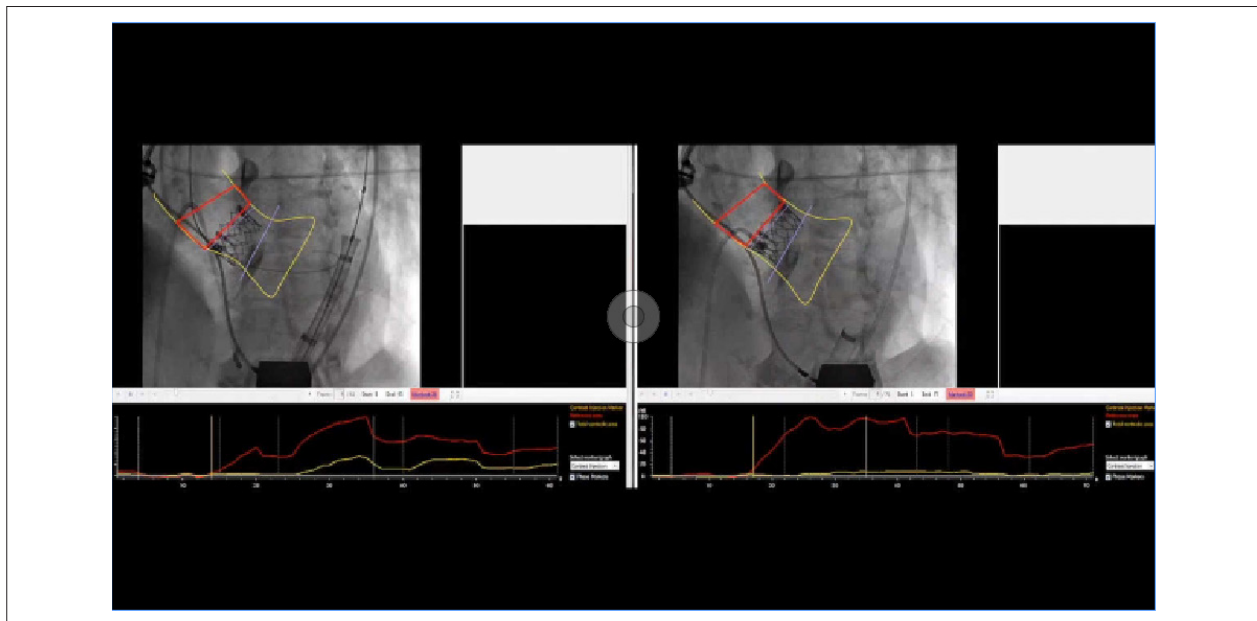


Figura 3 – Mudanças em série da avaliação da regurgitação atrial por videodensitometria (VD-RA). Mudanças individuais antes e após da pós-dilatação com balão (PDB). Em pacientes com VD-AR > 17% e em pacientes com VD-AR ≤ 17%, foram observadas 7 (34%) e 8 (19%) mortes, respectivamente.



Video 1 – Avaliação videodensitométrica da regurgitação aórtica (VD-RA) antes (painel esquerdo, VD-RA = 20%) e após (painel direito, VD-AR = 6%) a pós-dilatação com balão.

se a PDB é necessária ou não, a ecocardiografia é um exame importante para avaliar a gravidade da RA. No entanto, devemos considerar que, com o aumento de técnicas minimalistas de TAVI, o uso de ETE para orientar o TAVI tem se tornado inviável. Ainda, foi relatada uma baixa concordância entre observadores para a classificação do PVL baseada em 4 e em

7 classes (kappa 0,481 e 0,517, respectivamente),²¹ aumentando a necessidade de uma técnica mais confiável.¹⁸ Esses dados corroboram a importância da aortografia combinada com a VD como uma ferramenta prática e objetiva para identificar a gravidade do PVL durante o procedimento. Essa técnica tem um tempo mediano de execução de 3 minutos.

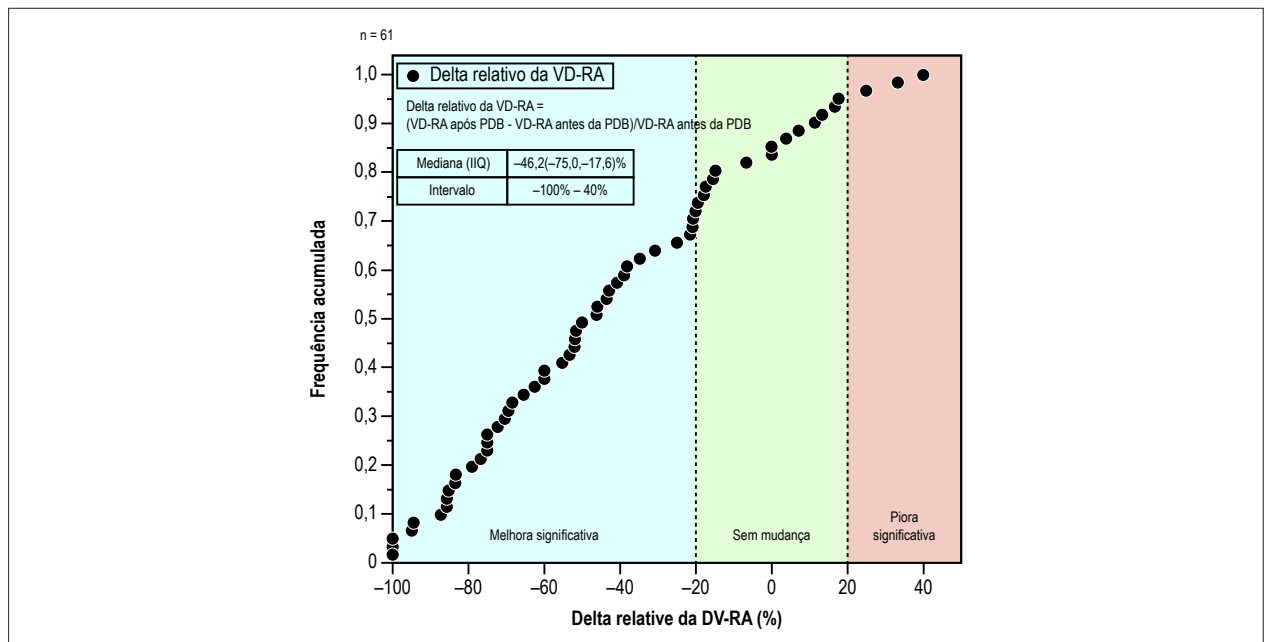


Figura 4 – Curva da frequência acumulada da taxa de melhora ou piora da regurgitação aórtica (RA) pela pós-dilatação com balão (PDB). A fórmula do delta relativo da avaliação da RA por videodensitometria (VD-RA) foi: $(VD-RA \text{ após PDB} - VD-RA \text{ antes da PDB}) / VD-RA \text{ antes da PDB}$. Valores negativos indicam melhora da RA após a PDB, enquanto valores positivos indicam piora da RA após a PDB. Com base no percentil 25 do valor absoluto do delta VD-RA, definimos, arbitrariamente, um delta relativo de <-20% como melhora significativa (azul), de -20 a 20% como ausência de mudança (verde), e 20% como piora significativa (laranja).

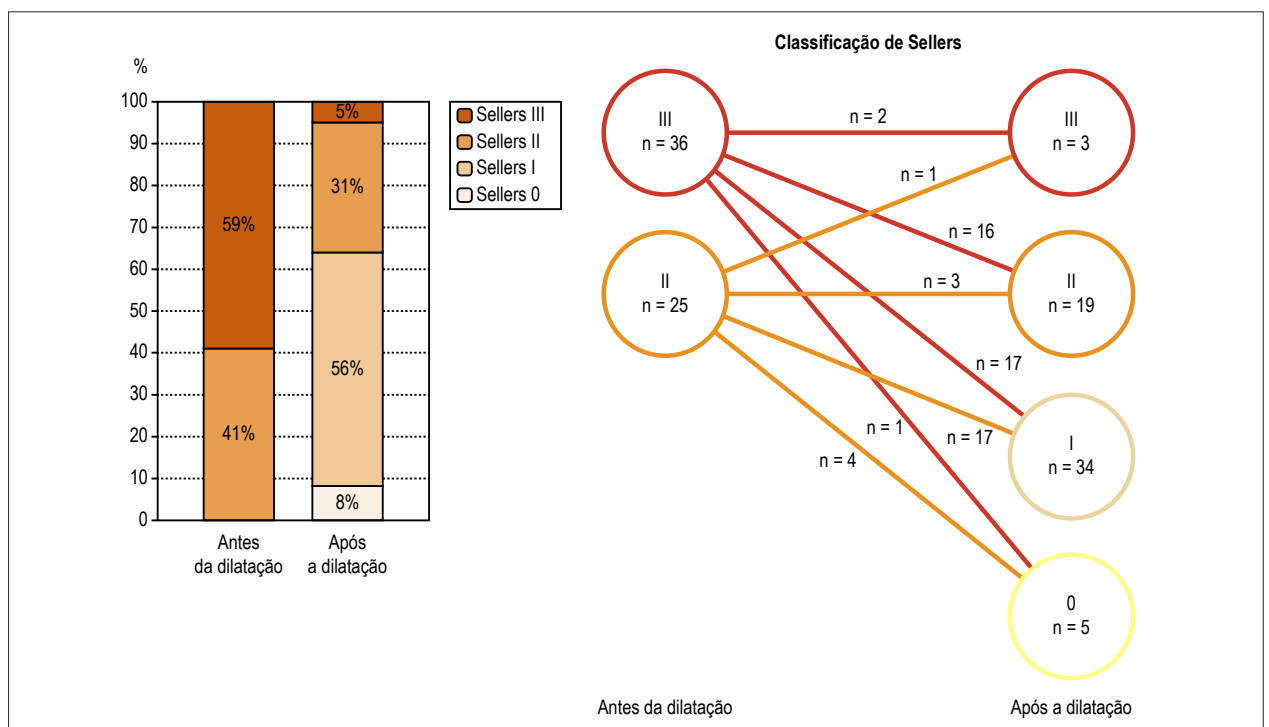


Figura 5 – Mudanças em série da avaliação aortográfica visual.

Em um estudo prévio, mostramos que uma VD-RA > 17% correlaciona-se com maior mortalidade e remodelamento reverso prejudicado, conforme evidenciado pela ecocardiografia pós-TAVI, com excelente reprodutibilidade.^{13,14} Esse valor

(VD-RA > 17%) poderia ser decisivo na tomada de decisão sobre a realização ou não de PDB durante o procedimento. Quando a PDB foi realizada, mostramos que antes da PDB, 77% dos pacientes apresentaram uma VD-RA > 17%, e os

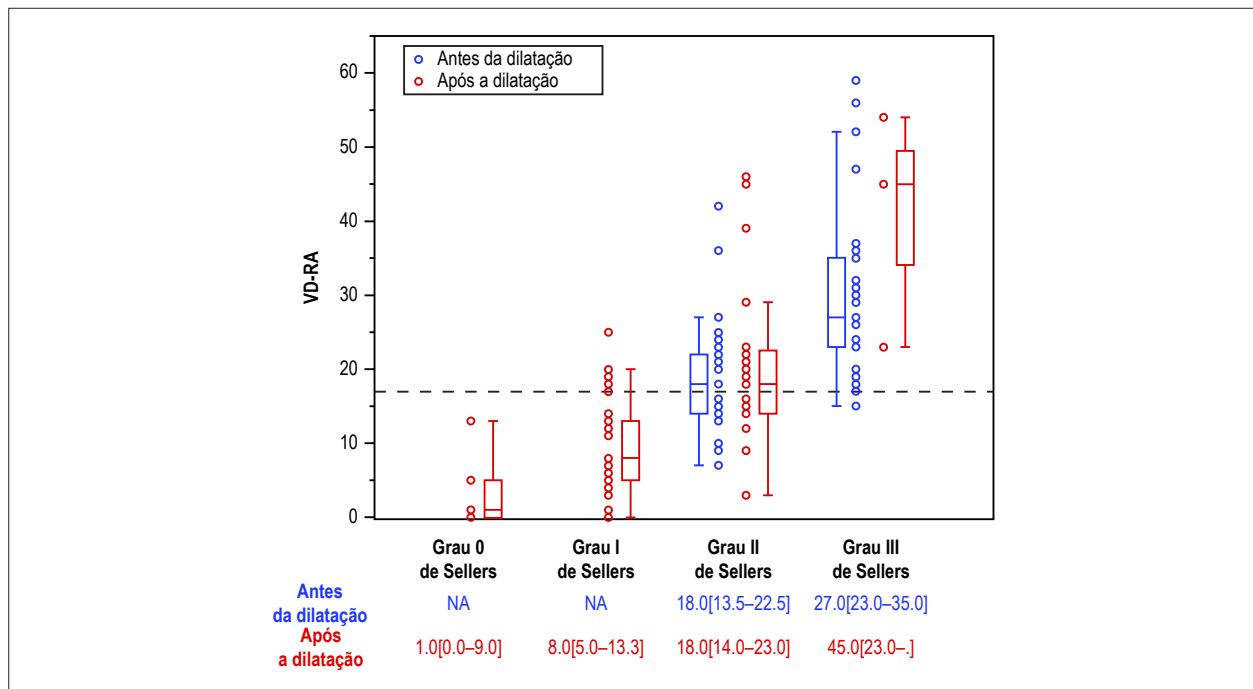


Figura 6 – Avaliação videodensitométrica da regurgitação aórtica (VD-RA) e classificação de Sellers antes e após a pós-dilatação com balão (PDB).

outros pacientes (VD-RA \leq 17%) (23%) não necessitariam de PDB. Esse resultado é importante, uma vez que a PDB está associada com maior taxa de eventos cerebrovasculares em comparação a pacientes sem PDB.^{8,22} Ao evitar a realização desnecessária de PDB reduziria possivelmente o risco de eventos cerebrovasculares e custos do procedimento. Além disso, a maioria dos casos com VD-RA < 17% antes da PDB encontravam-se em pacientes com grau II de Sellers, sugerindo que a avaliação visual da classificação de Sellers poderia levar à PDB desnecessária.

Após a PDB, VD-AR > 17% ainda era observada em 31% dos pacientes. Com base nos dados disponíveis atualmente, outras medidas deverão ser realizadas para pacientes com RA residual (VD-AR > 17%). Encontramos uma maior mortalidade em pacientes com VD-RA > 17% em comparação àqueles com VD-RA \leq 17% durante o período de acompanhamento (34% vs.19%). Apesar de a diferença na mortalidade não ter sido significativa (log rank 0,273) nessa pequena população com PDB, estudos prévios relataram uma tendência de alta mortalidade em pacientes com VD-RA > 17% em uma grande população.^{14,16}

Em 11 pacientes, houve piora da VD-RA numericamente, e de maneira significativa em 3. Esse dado está de acordo com estudos prévios que também relataram piora da RA em uma pequena proporção de pacientes após a PDB,⁸ e pode ser explicado por uma expansão excessiva da prótese e consequente má-adaptação da cúspide e regurgitação transvalvar.²³

Mudanças da série da VD-RA apresentaram predominantemente uma melhora na RA. Uma redução da regurgitação pela PDB foi relatada em 68%-91% na literatura.^{8,24} Os mecanismos da regurgitação após implante

de THV são multifatoriais. Por exemplo, a calcificação do anel da valva nativa e na via de saída do ventrículo esquerdo e o *cover index* são fatores predisponentes bem conhecidos de regurgitação após o implante de THV.^{19,26-34}

Para se decidir se a PDB é necessária ou não, bem como avaliar sua eficiência, seriam necessárias injeções repetidas de altas doses de contraste. O volume de contraste usado nessa população foi de 150[131-209] mL/procedimento. Em TAVI, a lesão renal aguda (LRA) ocorre em 12% a 57% dos casos, indicando um aumento significativo na mortalidade em curto e em longo prazo.^{34,35} Os mecanismos da LRA após o TAVI são multifatoriais, e o papel do volume do contraste é controverso.³⁶ No entanto, há evidência de que um maior volume de contraste esteja relacionado com um risco aumentado de LRA após TAVI.^{34,37} Considerando o importante papel da aortografia em uma era de TAVI minimalista, a realização repetida de aortografias não pode ser evitada. Contudo, a possibilidade de se reduzir o meio contraste foi relatada *in vitro*, usando-se uma injeção de apenas 8 mL de contraste, sincronizada com a fase diastólica.¹² Essa técnica possibilitaria a redução da quantidade total de contraste durante o procedimento.

Limitações

Após o implante de THV, o fio-guia é frequentemente deixado no ventrículo esquerdo, podendo produzir regurgitação artificial transvalvar.³⁸ No entanto, o efeito do fio-guia sobre a RA durante o TAVI é variável de acordo com o peso do fio. A maioria dos cirurgiões decidem em realizar a PDB com ou sem um fio-guia no ventrículo esquerdo por ecocardiografia e aortografia. De fato, no presente estudo, a VD-RA antes da PDB foi analisada com (n = 40) e sem (n = 12) fio-guia remanescente no ventrículo esquerdo.

Uma limitação de nosso estudo é a ausência do índice de regurgitação aórtica, o que impossibilita sua comparação com o nosso método. Limitações da avaliação por VD-RA incluem sua viabilidade. Por ser um estudo retrospectivo, a aquisição da aortografia não foi específica para a avaliação da RA por VD. Para a realização da VD de maneira adequada, a aquisição da aortografia deveria ser feita sem sobreposição de ROIs com contraste preenchendo a aorta ascendente/descendente. Recentemente, Teng et al.³⁹ relataram como planejar uma projeção livre de sobreposições para a avaliação da RA por VD.³⁹ Um protocolo de aquisição específico possibilitaria maior viabilidade da avaliação. Nós tentamos contornar essa limitação escolhendo os casos que realmente apresentaram adequada aquisição de imagens, o que acarretou diminuição do tamanho da nossa amostra. Um estudo clínico prospectivo é necessário para confirmar essa hipótese. Até o momento, o programa CAAS-A-valve está apenas disponível como um sistema *offline*. Tentativas estão sendo feitas para permitir uma avaliação *online*.⁴⁰ Em um futuro próximo, um sistema *online* provavelmente possibilitará o uso da VD-RA como guia para TAVI.

Neste estudo, nenhum parâmetro ecocardiográfico foi registrado após implante de THV, e sim após a PDB. Informações sobre calcificação do anel, da valva nativa e na via de saída do ventrículo por tomografia computadorizada não estavam disponíveis.

Conclusão

VD-RA após implante de THV permite que o operador avalie quantitativamente a regurgitação, racionalize a realização da PDB e avalie sua eficácia.

Agradecimentos

Agradecemos a Jean-Paul Aben pelo preparo do vídeo de apoio.

Contribuição dos autores

Concepção e desenho da pesquisa: Miyazaki Y, Modolo R, Abdelghani M, Tateishi H, Cavalcante R, Collet C, Asano T,

Tenekecioglu E, Mangione JA, Abizaid A, Soliman Oll, Onuma Y, Serruys PW, Lemos PA, Brito Jr. FS; Obtenção de dados: Miyazaki Y, Modolo R, Abdelghani M, Tateishi H, Cavalcante R, Katagiri Y, Sarmiento-Leite R, Mangione JA, Abizaid A, Soliman Oll, Onuma Y, Serruys PW, Lemos PA, Brito Jr. FS; Análise e interpretação dos dados: Miyazaki Y, Modolo R, Abdelghani M, Tateishi H, Cavalcante R, Collet C, Asano T, Katagiri Y, Tenekecioglu E, Mangione JA, Abizaid A, Soliman Oll, Onuma Y, Serruys PW; Análise estatística: Miyazaki Y, Modolo R, Abdelghani M, Cavalcante R, Collet C, Asano T, Katagiri Y, Mangione JA, Abizaid A, Soliman Oll, Serruys PW, Brito Jr. FS; Redação do manuscrito: Miyazaki Y, Modolo R, Abdelghani M, Asano T, Mangione JA, Serruys PW; Revisão crítica do manuscrito quanto ao conteúdo intelectual importante: Miyazaki Y, Modolo R, Abdelghani M, Tateishi H, Cavalcante R, Collet C, Asano T, Katagiri Y, Tenekecioglu E, Sarmiento-Leite R, Mangione JA, Abizaid A, Soliman Oll, Onuma Y, Serruys PW, Lemos PA, Brito Jr. FS.

Potencial conflito de interesses

Rogério Sarmiento-Leite, José A. Mangione, e Fabio S. de Brito Jr são proctors da Medtronic e Edwards Lifesciences. Pedro A. Lemos proctor da Edwards Lifesciences e Boston Scientific. Todos os demais autores não têm conflitos de interesse relevantes a declarar.

Fontes de financiamento

O presente estudo não teve fontes de financiamento externas.

Vinculação acadêmica

Este artigo é parte de tese de Doutorado de Yosuke Miyazaki pela Erasmus University.

Aprovação ética e consentimento informado

Para este estudo foram usados dados do Registro brasileiro de TAVI. Este registro foi aprovado pelo comitê de ética de todas as instituições participantes, e todos os pacientes incluídos prospectivamente assinaram termo de consentimento livre e esclarecido. Todos os procedimentos realizados estavam de acordo com a Declaração de Helsinki.

Referências

1. Kodali SK, Williams MR, Smith CR, Svenson LG, Webb JG, Makkan RR, et al. Two-year outcomes after transcatheter or surgical aortic-valve replacement. *N Engl J Med*. 2012; 366(18): 1686-95.
2. Kodali S, Pibarot P, Douglas PS, Williams M, Yu K, Thourani V, et al. Paravalvular regurgitation after transcatheter aortic valve replacement with the Edwards sapien valve in the PARTNER trial: characterizing patients and impact on outcomes. *Eur Heart J*. 2015; 36(7): 449-56.
3. Athappan G, Patvardhan E, Tuzcu EM, Svenson LG, Lemos PA, Fraccaro C, et al. Incidence, predictors, and outcomes of aortic regurgitation after transcatheter aortic valve replacement: meta-analysis and systematic review of literature. *J Am Coll Cardiol*. 2013; 61(15): 1585-95.
4. Reardon MJ, Van Mieghem NM, Popma JJ, Kleiman NS, Sondergaard L, et al. Surgical or Transcatheter Aortic-Valve Replacement in Intermediate-Risk Patients. *N Engl J Med*. 2017; 376(14): 1321-31.
5. Abdelghani M, Serruys PW. Transcatheter Aortic Valve Implantation in Lower-Risk Patients With Aortic Stenosis: Is It Justified to Be the Preferred Treatment? *Circ Cardiovasc Interv*. 2016; 9(4): e002944.
6. Pibarot P, Hahn RT, Weissman NJ, Monaghan MJ. Assessment of paravalvular regurgitation following TAVR: a proposal of unifying grading scheme. *JACC Cardiovasc Imaging*. 2015; 8(3): 340-60.
7. Schulz E, Jabs A, Gori T, von Bardeleben S, Hink U, Kasper-Konig W, et al. Transcatheter aortic valve implantation with the new-generation Evolut R: Comparison with CoreValve(R) in a single center cohort. *Int J Cardiol Heart Vasc*. 2016 Jul 5; 12: 52-6.
8. Nombela-Franco L, Rodes-Cabau J, DeLarochelliere R, Larose F, Doyle D, Villeneuve J, et al. Predictive factors, efficacy, and safety of balloon post-dilation after transcatheter aortic valve implantation with a balloon-expandable valve. *JACC Cardiovasc Interv*. 2012; 5(5): 499-512.

9. Schymik G, Schrofel H, Heimeshoff M, Luik A, Thoenes M, Mandinov L. How to adapt the implantation technique for the new SAPIEN 3 transcatheter heart valve design. *J Interv Cardiol.* 2015; 28(1): 82-9.
10. Soliman OI, El Faquir N, Ren B, Spitzer E, van Gils L, Jonker H, et al. et al. Comparison of valve performance of the mechanically expanding Lotus and the balloon-expanded SAPIEN3 transcatheter heart valves: an observational study with independent core laboratory analysis. *Eur Heart J Cardiovasc Imaging.* 2018;19(2):157-67.
11. Kappetein AP, Head SJ, Genereux P, Piazza N, van Mieghem NM, Blackstone EH, et al. Updated standardized endpoint definitions for transcatheter aortic valve implantation: the Valve Academic Research Consortium-2 consensus document. *J Thorac Cardiovasc Surg.* 2013;145(1):6-23.
12. Soliman OI, Miyazaki Y, Abdelghani M, Brugmans M, Witsenburg M, Onuma Y, et al. Mid-term performance of a novel restorative pulmonary valved-conduit: preclinical results. *EuroIntervention.* 2017;13(12):e1418-27.
13. Abdelghani M, Tateishi H, Miyazaki Y, cavalcante R, Soliman OI, Tijssen JG, et al. Angiographic assessment of aortic regurgitation by video-densitometry in the setting of TAVI: Echocardiographic and clinical correlates. *Catheter Cardiovasc Interv.* 2017;90(4):650-9.
14. Tateishi H, Campos CM, Abdelghani M, Leite RS, Mangione JÁ, Bary L, et al. Video densitometric assessment of aortic regurgitation after transcatheter aortic valve implantation: results from the Brazilian TAVI registry. *EuroIntervention.* 2016; 11(12): 1409-18.
15. de Brito FS Jr, Carvalho LA, Sarmento-Leite R, Mangione JÁ, Lemos P, Siciliano A, et al. Outcomes and predictors of mortality after transcatheter aortic valve implantation: Results of the Brazilian registry. *Catheter Cardiovasc Interv.* 2015; 85(5): E153-62.
16. Tateishi H, Abdelghani M, Cavalcante R, Miyazaki Y, Campos CM, Collet C, et al. The interaction of de-novo and pre-existing aortic regurgitation after TAVI: Insights from a new quantitative aortographic technique. *EuroIntervention.* 2017;13(1):60-8.
17. Sellers RD, Levy MJ, Amplatz K, Lillehei CW. Left Retrograde Cardioangiography in Acquired Cardiac Disease: Technic, Indications and Interpretations in 700 Cases. *Am J Cardiol.* 1964 Oct 14(12):14:437-47.
18. Schultz CJ, Slots TL, Yong C, Aben JP, Van Mieghem, Swamaans M, et al. An objective and reproducible method for quantification of aortic regurgitation after TAVI. *EuroIntervention.* 2014;10(3):3 55-63.
19. Reinohl J, Psyrakis D, Kaier K, Kodinov V, Siepe M, Gutmann A, et al. et al. Aortic root volume is associated with contained rupture of the aortic annulus in balloon-expandable transcatheter aortic valve replacement. *Catheter Cardiovasc Interv.* 2016; 87(4): 807-17.
20. Abdelghani M, Tateishi H, Spitzer E, Kodirov V, Siepe M, Gutmann A, et al. Echocardiographic and angiographic assessment of paravalvular regurgitation after TAVI: optimizing inter-technique reproducibility. *Eur Heart J Cardiovasc Imaging.* 2016; 17(8): 852-60.
21. Hahn RT, Pibarot P, Weissman NJ, Rodriguez L, Jaber WA. Assessment of paravalvular aortic regurgitation after transcatheter aortic valve replacement: intra-core laboratory variability. *J Am Soc Echocardiogr.* 2015; 28(4):415-22.
22. Wang N, Lal S. Post-dilation in transcatheter aortic valve replacement: A systematic review and meta-analysis. *J Interv Cardiol.* 2017; 30(3): 204-11.
23. Shibayama K, Mihara H, Jilalawi H, Berdejo J, Harada K, Itabashi Y, et al. et al. 3D Assessment of Features Associated With Transvalvular Aortic Regurgitation After TAVR: A Real-Time 3D TEE Study. *JACC Cardiovasc Imaging* 2016; 9(2):114-23.
24. Hahn RT, Pibarot P, Webb J, Rodes Cabau J, Hermann HC, Williamset al. Outcomes with post-dilation following transcatheter aortic valve replacement: the PARTNER I trial (placement of aortic transcatheter valve). *JACC Cardiovasc Interv.* 2014;7(7): 781-9.
25. Nazif TM, Dizon JM, Hahn RT, Babaliaros V, Douglas OS, El Chami ES, et al. Predictors and clinical outcomes of permanent pacemaker implantation after transcatheter aortic valve replacement: the PARTNER (Placement of AoRtic TranScatheterER Valves) trial and registry. *JACC Cardiovasc Interv.* 2015;8(1Part A):60-9.
26. Pasic M, Unbehaun A, Buz S, Drews T, Hetzer R. Annular rupture during transcatheter aortic valve replacement: classification, pathophysiology, diagnostics, treatment approaches, and prevention. *JACC Cardiovasc Interv.* 2015;8(1 Part A):1-9.
27. Condado JF, Corrigan FE, 3rd, Lerakis S, Parastatidis I, Stellman AE, Binongo JN, et al. Anatomical risk models for paravalvular leak and landing zone complications for balloon-expandable transcatheter aortic valve replacement. *Catheter Cardiovasc Interv.* 2017; 30(4):690-700.
28. Barbanti M, Yang TH, Rodes Cabau J, Tamburino C, Wood DA, Jilalawi H, et al. Anatomical and procedural features associated with aortic root rupture during balloon-expandable transcatheter aortic valve replacement. *Circulation.* 2013; 128(3):244-53.
29. Buellesfeld L, Stortecky S, Kalesan B, Gloekler S, Khattab AA, Nietlispach F, et al. et al. Aortic root dimensions among patients with severe aortic stenosis undergoing transcatheter aortic valve replacement. *JACC Cardiovasc Interv.* 2013;6(1):72-83.
30. Mihara H, Shibayama K, Berdejo J, Haradak K, Itabashi Y, Siegel RJ, et al. t al. Impact of device landing zone calcification on paravalvular regurgitation after transcatheter aortic valve replacement: a real-time three-dimensional transesophageal echocardiographic study. *J Am Soc Echocardiogr.* 2015;28(4):404-14.
31. Ewe SH, Ng AC, Schuijf JD, van der Kley F, Colli A, Palmén M, et al. Location and severity of aortic valve calcium and implications for aortic regurgitation after transcatheter aortic valve implantation. *Am J Cardiol.* 2011;108(10):1470-7.
32. Yang TH, Webb JG, Blanke P, Dvir D, Hansson NC, Norgaard BL, et al. Incidence and severity of paravalvular aortic regurgitation with multidetector computed tomography nominal area oversizing or undersizing after transcatheter heart valve replacement with the Sapien 3: a comparison with the Sapien XT. *JACC Cardiovasc Interv.* 2015;8(3):462-71.
33. Binder RK, Webb JG, Willson AB, Urena M, Hansson NC, Norgaard BL, et al. The impact of integration of a multidetector computed tomography annulus area sizing algorithm on outcomes of transcatheter aortic valve replacement: a prospective, multicenter, controlled trial. *J Am Coll Cardiol.* 2013;62(5):431-8.
34. Yamamoto M, Hayashida K, Mouillet G, Chevalier B, Meguro K, Watanabe Y. Renal function-based contrast dosing predicts acute kidney injury following transcatheter aortic valve implantation. *JACC Cardiovasc Interv.* 2013;6(5):479-86.
35. Dvir D, Webb JG, Piazza N, Blanke P, Barbanti M, Bleizfer S, et al. Multicenter evaluation of transcatheter aortic valve replacement using either SAPIEN XT or CoreValve: Degree of device oversizing by computed-tomography and clinical outcomes. *Catheter Cardiovasc Interv.* 2015;86(3):508-15.
36. Thongprayoon C, Cheungpasitporn W, Podboy AJ, Gillaspie EA, Greason KL, Kashani KB. The effects of contrast media volume on acute kidney injury after transcatheter aortic valve replacement: a systematic review and meta-analysis. *J Evid Based Med.* 2016; 9(4):188-93.
37. Giannini F, Latib A, Jabbour RJ, Sarlvich M, Benincasa S, Chieffo A, et al. The ratio of contrast volume to glomerular filtration rate predicts acute kidney injury and mortality after transcatheter aortic valve implantation. *Cardiovasc Revasc Med.* 201;18(5)349-55.
38. Otto CM, Kumbhani DJ, Alexander KP, Calhoun JH, Desai MY, Kaul S, et al. 2017 ACC Expert Consensus Decision Pathway for Transcatheter Aortic Valve Replacement in the Management of Adults With Aortic Stenosis: A Report of the American College of Cardiology Task Force on Clinical Expert Consensus Documents. *J Am Coll Cardiol.* 2017;69(10):1313-46.
39. Teng J, Nijenhuis V, Swaans M, Yong G, Schultz C. How to plan an Overlap Free Projection on CTA or fluoroscopy to facilitate quantitative analysis. *EuroIntervention.* 2018;13(14):1652-4.
40. Abdelghani M, MacCarthy P, Miyazaki Y, Piazza N, Sahyoun C, Serruys PW. TAVI procedural guidance by angiography-Quantification by video-densitometry (Video-densitometric assessment of aortic regurgitation. Standardising acquisition and implementation into daily practice). In: *EuroPCR 2017* _ 16-19 May 2017. Paris: European Association of Percutaneous Cardiovascular Intervention (EAPCI);2017.

