Diretrizes das Indicações da Ecocardiografia

Coordenador de Normatizações e Diretrizes da SBC

Jadelson Andrade

Editora

Márcia Barbosa

Coeditores

Maria do Carmo P. Nunes, Orlando Campos Filho

Revisores Clínicos

Clara Weksler, Luiz Antônio Machado César, Nestor Daudt

Autores

Ana Camarozano, Arnaldo Rabischoffsky, Benedito C. Maciel, Djair Brindeiro Filho, Estela Suzana Horowitz, José Luiz Barros Pena, Luiz Henrique Weitzel, Márcia M. Barbosa, Maria do Carmo P. Nunes, Paulo Zielinsky, Renata Cassar, Rogério Tasca, Samira Saady Morhy, Silvio H. Barberato, Valdir A. Moisés, Vera Gimenes, Wilson Mathias Jr.

Esta diretriz deverá ser citada como: Camarozano A, Rabischoffsky A, Maciel BC, Brindeiro Filho D, Horowitz ES, Pena JLB, et al. Sociedade Brasileira de Cardiologia. Diretrizes das indicações da ecocardiografia. Arq Bras Cardiol.2009;93(6 supl.3):e265-e302.

Correspondência:

Marcia M. Barbosa, Conde do Rio Pardo, 288 - Vila do Conde - 34000-000 - Nova Lima, MG, Brasil,
E-mail: marciambarbosa@terra.com.br

Declaração obrigatória de conflito de interesses

Declaração de potencial conflito de interesses dos autores/colaboradores da Diretrizes das Indicações da Ecocardiografia -
Se nos últimos 3 (três) anos o autor/colaborador das Diretrizes:

Nomes Integrantes da Diretriz	Participou de estudos clínicos e/ou experimentais subvencionados pela indústria farmacêutica ou de equipamentos relacionados à diretriz em questão	Foi palestrante em eventos ou atividades patrocinadas pela indústria relacionados à diretriz em questão	Foi (é) membro do conselho consultivo ou diretivo da indústria farmacêutica ou de equipamentos	Participou de comitês normativos de estudos científicos patrocinados pela indústria	Recebeu auxílio pessoal ou institucional da indústria	Elaborou textos científicos em periódicos patrocinados pela indústria	Tem ações da indústria
Ana Cristina Camarozano Wermelinger	Não	Bristol Meyer Squib	Não	Não	Não	Não	Não
Arnaldo Rabischoffsky	Não	Não	Não	Não	Não	Não	Não
Benedito C. Maciel	Não	Não	Não	Não	Não	Não	Não
Djair Brindeiro Filho	Não	Não	Não	Não	Não	Não	Não
Estela Suzana Kleiman Horowitz	Não	Não	Não	Não	Não	Não	Não
Jose Luiz Barros Pena	Não	Não	Não	Não	Não	Não	Não
Luiz Henrique Weitzel	Não	Não	Não	Não	Não	Não	Não
Marcia de Melo Barbosa	Não	Não	Não	Não	Não	Não	Não
Maria do Carmo Pereira Nunes	Não	Não	Não	Não	Não	Não	Não
Orlando Campos Filho	Não	Não	Não	Não	Não	Não	Não
Paulo Zielensky	Não	Não	Não	Não	Não	Não	Não
Renata de Sá Cassar	Não	Não	Não	Não	Não	Não	Não
Rogério Tasca	Não	Não	Não	Não	Não	Não	Não
Samira Saady Mohry	Não	Não	Não	Não	Não	Não	Não
Silvio Henrique Barberato	Não	Não	Não	Não	Não	Não	Não
Valdir Ambrósio Moisés	Não	Não	Não	Não	Não	Não	Não
Vera Márcia Lopes Gimenes	Não	Não	Não	Não	Não	Não	Não
Wilson Mathias Júnior	Não	Não	Não	Não	Não	Não	Não

SUMÁRIO

Introdução ..... página e265

1. Avaliação da função e estrutura ventricular esquerda ..... página e265

1.1 - Análise da função sistólica ..... página e265

1.2 - Análise da função diastólica ..... página e266

1.3 - Cardiomiopatias ..... página e268

1.3.1 - Cardiomiopatia dilatada (CMD) ..... página e268

1.3.2 - Cardiomiopatia dilatada chagásica (CMD) ..... página e268

1.3.3 - Avaliação pós-transplante cardíaco ..... página e269

1.3.4 - Avaliação durante quimioterapia ..... página e269

1.4 - Cardiomiopatia hipertrófica (CMH) ..... página e269

1.5 - Cardiomiopatias restritivas (CMR) ..... página e269

1.6 - Displasia (cardiomiopatia) arritmogênica do ventrículo direito (DAVD) ..... página e270

1.7 - Cardiomiopatia não compactada (não compactação isolada do VE) ..... página e270

1.8 - Hipertrofia miocárdica, hipertensão arterial e atletas ..... página e272

1.8.1 - Cálculo da massa miocárdica do VE ..... página e272

1.8.2 - Avaliação dos padrões geométricos estruturais do VE ..... página e272

1.8.3 - Atletas ..... página e273

2. Sopros cardíacos, valvopatias, próteses valvares e endocardite ..... página e274

2.1 - Sopros cardíacos ..... página e274

2.2 - Valvas nativas ..... página e274

2.2.1 - Valvopatias mitrais ..... página e274

2.2.1.1 - Estenose mitral ..... página e274

2.2.1.2 - Insuficiência mitral ..... página e274

2.2.2 - Valvopatias aórticas ..... página e276

2.2.2.1 - Estenose aórtica ..... página e276

2.2.2.2 - Insuficiência aórtica ..... página e277

2.2.3 - Valvopatias tricúspide e pulmonar ..... página e277

2.3 - Próteses valvares ..... página e278

2.4 - Endocardite infecciosa ..... página e280

3. Hipertensão e tromboembolismo pulmonar ..... página e281

4. Doença arterial coronariana ..... página e282

4.1 - Síndrome coronariana aguda ..... página e282

4.1.1 - Ecocardiografia sob estresse na síndrome coronariana aguda ..... página e282

4.1.2 - Ecocardiografia com contraste na síndrome coronariana aguda ..... página e282

4.2.1 - Ecocardiografia sob estresse na DAC crônica ..... página e284

4.2.2 - Utilização do contraste ecocardiográfico na DAC crônica ..... página e284

4.2.3 - Avaliação da perfusão miocárdica e do fluxo coronariano ..... página e285

5. Avaliação de fontes emboligênicas ..... página e286

5.1 - Doença cardioembólica ..... página e286

6. Fibrilação atrial ..... página e288

7. Massas e tumores intracardíacos ..... página e288

8. Doença pericárdica ..... página e289

9. Ecocardiografia nas doenças sistêmicas ..... página e290

9.1 - Insuficiência renal crônica ..... página e290

9.2 - Amiloidose ..... página e290

9.3 - Sarcoidose ..... página e290

9.4 - Neoplasias ..... página e291

9.5 - Colagenoses ..... página e291

10. Doenças da aorta, artéria pulmonar e veias ..... página e291

10.1 - Aorta torácica ..... página e291

10.2 - Artéria pulmonar ..... página e291

10.3 - Veias ..... página e291

11. Ecocardiograma intraoperatório em cirurgias cardíacas e não cardíacas ..... página e292

12. Ecocardiografia em procedimentos intervencionistas ..... página e294

12.1 - Punção transeptal ..... página e294

12.2 - Atriosseptostomia com cateter balão ou lâmina ..... página e294

12.3 - Oclusão percutânea dos defeitos septais ..... página e294

12.4 - Estudos eletrofisiológicos para ablação por radiofrequência de focos arritmogênicos ..... página e295

12.5 - Pericardiocentese ..... página e295

12.6 - Biópsia miocárdica ..... página e295

12.7 - Outras indicações da monitorização ecocardiográfica ..... página e295

12.8 - Usos emergentes ..... página e295

13. Cardiologia fetal, cardiologia pediátrica e cardiopatias congênitas do adulto ..... página e296

13.1 - Recomendações para ecocardiografia fetal ..... página e296

13.2 - Recomendações para ecocardiografia em recém-nascidos ..... página e298

13.3 - Recomendações para ecocardiografia em lactentes, crianças e adolescentes ..... página e298

13.4 - Recomendações para ecocardiografia em recém-nascidos, lactentes, crianças e adolescentes com cardiopatias adquiridas ..... página e298

13.5 - Recomendações para ecocardiografia em adultos com cardiopatias congênitas ..... página e300

13.6 - Recomendações para ecocardiografia transesofágica em cardiologia pediátrica ..... página e300

13.7 - Ecocardiografia sob estresse em cardiologia pediátrica ..... página e302

Introdução

As Diretrizes das Indicações de Ecocardiografia foram elaboradas no sentido de orientar o cardiologista para o uso racional da ecocardiografia. Utilizando os dados mais recentes da literatura, este documento visa abordar de forma suscinta as diversas situações em que o ecocardiograma (eco), nas suas várias modalidades, pode apresentar o melhor custo benefício para o paciente e seu tratamento.

Este documento não tem como finalidade descrever os métodos ecocardiográficos ou sua interpretação, mas sim abordar suas várias indicações na cardiologia, apontando, sempre que possível, a classe da indicação, conforme descrição abaixo.

Classe I: Condição na qual há evidência ou aceitação geral de que um determinado procedimento ou tratamento é útil e efetivo.

Classe II: Condições nas quais há conflito de evidências e/ou divergência de opinião sobre a utilidade/eficácia de um procedimento ou tratamento.

IIa: Peso da evidência/opinião é a favor da utilidade/eficácia.

IIb: Utilidade/eficácia é bem menos estabelecida por evidência/opinião.

Classe III: Condições nas quais há evidência e/ou aceitação geral de que o procedimento/tratamento não é útil/efetivo e que, em alguns casos, pode ser prejudicial.

1. Avaliação da função e estrutura ventricular esquerda

1.1 - Análise da função sistólica

A indicação do estudo ecocardiográfico com o objetivo de avaliar a função sistólica do ventrículo esquerdo (VE) corresponde a uma das principais aplicações clínicas deste método diagnóstico. A técnica unidimesnional permite medidas precisas e padronizadas[1,2] das dimensões da cavidade e da espessura das paredes do VE ao final da sístole e da diástole, a partir das quais são calculados índices de função sistólica da fase de ejeção: 1) percentagem de encurtamento sistólico da dimensão ventricular esquerda (% ΔD), como a diferença entre a dimensão diastólica final (D_{fd}) e a dimensão sistólica final (D_{fs}) dividida pela dimensão diastólica final; 2) velocidade média de encurtamento circunferencial corrigida (Vcf_c), correspondente à relação entre a percentagem de encurtamento sistólico da dimensão do VE dividida pelo tempo de ejeção corrigido pelo intervalo R-R precedente (tempo de ejeção dividido pela raiz quadrada do intervalo R-R); 3) volumes ventriculares ao final da sístole e da diástole, calculados a partir do método de Teichholz e cols.[3]; 4) fração de ejeção (FE) do VE, obtida a partir da diferença entre os volumes ventriculares diastólico e sistólico (volume ejetado por sístole) dividida pelo volume diastólico. As medidas unidimensionais do ΔD, da Vcfc e da FE expressam adequadamente a função sistólica global apenas quando não existem alterações segmentares de mobilidade ventricular ou de remodelamento do VE.

Com a técnica bidimensional, que apresenta melhor resolução espacial, é possível caracterizar mais precisamente a FE do VE que apresenta forma anormal. Na prática clínica, a estimativa visual da FE do VE é frequentemente utilizada, de modo semiquantitativo, mas deve-se registrar que esta abordagem, pela sua natureza subjetiva, é menos reprodutível que os métodos quantitativos. O método mais aceito para avaliação do volume do VE é o método biplanar de discos (regra de Simpson modificada), em que o volume total é calculado com base no somatório do volume de pequenos discos cilíndricos, o que minimiza eventuais efeitos de modificação da geometria ventricular[4]. Ainda que, tradicionalmente, o limite inferior de normalidade para a FE do VE seja considerado em 50%, recentemente a Sociedade Americana de Ecocardiografia definiu este limite em 55%[5].

Mais recentemente, várias técnicas ecocardiográficas tridimensionais (3D) tornaram-se disponíveis para quantificação dos volumes ventriculares e da FE, incluindo algumas que permitem a avaliação em tempo real[6]. Estudos comparando a quantificação de volumes ventriculares pela ecocardiografia 3D com a ressonância magnética demonstram elevado nível de concordância entre os métodos, bem como boa reprodutibilidade e acurácia, além de menores dispersão e variabilidade intra e interobservador em relação à ecocardiografia bidimensional[7].

A análise da contratilidade segmentar do VE pela ecocardiografia bidimensional representa uma técnica semiquantitativa de avaliação da função sistólica regional, que tem se mostrado de grande valor na prática clínica, em especial na ecocardiografia sob estresse. Essa técnica depende da análise de espessamento da parede ventricular e da mobilidade endocárdica. Para análise da função regional, um consenso recente uniformizou critérios ecocardiográficos aplicáveis à medicina nuclear e à ressonância magnética cardíaca. Recomenda-se a divisão do VE em 17 segmentos, sendo 6 deles basais, 6 medioventriculares, 4 apicais e o 17º segmento na ponta do VE[8]. Essa segmentação, a rigor, é mais justificável para análise de perfusão do que de função ventricular. Desse modo, define-se uma gradação semiquantitativa que estabelece diferentes níveis de mobilidade segmentar: 1) normal; 2) hipocinesia; 3) acinesia; 4) discinesia; e 5) aneurisma.

O volume ejetado por sístole pode ser estimado a partir da medida da integral velocidade-tempo obtida por Doppler pulsátil registrado na via de saída do VE e multiplicado pela área transversal desta região. Esse valor multiplicado pela frequência cardíaca permite obter o valor do débito cardíaco. A técnica de Doppler tecidual também é promissora na investigação da função sistólica global e segmentar. A velocidade sistólica do miocárdio ventricular, quando medida na região do anel valvar mitral, reflete o encurtamento sistólico miocárdico longitudinal e pode se mostrar reduzida precocemente em pacientes com disfunção diastólica e FE ainda normal[9], o que sugere que essa variável possa ser uma medida mais sensível da função sistólica que a FE. Essa metodologia é bastante útil em análise de sincronismo ventricular e como método complementar em ecocardiografia sob estresse, embora não ofereça avaliação adequada da função sistólica nos segmentos apicais do VE.

As técnicas de *strain* e *strain rate* derivadas das medidas de velocidade do Doppler tecidual têm sido usadas para avaliar a deformação miocárdica, apresentando grande sensibilidade mesmo na detecção de alterações subclínicas da função sistólica segmentar. Recentemente, foi introduzida a técnica de *speckle tracking*, que identifica pontos intramiocárdicos brilhantes (*speckles*) e os acompanha durante o ciclo cardíaco, o que permite quantificar a deformação miocárdica em duas dimensões, medindo velocidade tecidual, torção ventricular, *strain* e *strain rate*, sem dependência de ângulo entre feixe de ultrassom e movimento miocárdico ou da orientação do transdutor, com boa acuracidade e sensibilidade para uso clínico[10], incluindo os segmentos ventriculares apicais. Em que pese o elevado potencial do Doppler tecidual e do *speckle tracking* para uso clínico, tais metodologias ainda estão em evolução e sua utilização ainda é bastante limitada.

O índice de desempenho ventricular (índice de Tei) é definido como a razão entre a soma dos tempos de contração e relaxamento isovolumétrico pelo tempo de ejeção, variáveis que podem ser obtidas pela técnica de Doppler. Pelo fato de integrar elementos das funções sistólica e diastólica, é considerado como índice de função sistodiastólica global, independente da frequência cardíaca e da pressão arterial, não se baseando em inferências geométricas e com boa reprodutibilidade[11]. Entretanto, ele é influenciado por variações da pré e pós-carga ventricular e não apresenta elementos que permitam distinguir o mecanismo de disfunção ventricular. Embora seja uma medida de obtenção relativamente simples, testada em diversas condições clínicas e que, potencialmente, pode expressar a função de ambos os ventrículos, existem questionamentos quanto à sua sensibilidade e valor prognóstico[12].

Referências

1. Schiller NB, Shah PM, Crawford M, et al. Recommendations for quantitation of the left ventricle by two-dimensional echocardiography. American Society of Echocardiography Committee on Standards, Subcommittee on Quantitation of Two-Dimensional Echocardiograms. J Am Soc Echocardiogr. 1989; 2: 358-67.

2. Sahn DJ, DeMaria A, Kisslo J, Weyman A. Recommendations regarding quantitation in M-mode echocardiography: results of a survey of echocardiographic measurements. Circulation. 1978; 58: 1072-83.

3. Teichholz LE, Kreulen T, Herman MV, Gorlin R. Problems in echocardiographic volume determinations: echocardiographic-angiographic correlations in the presence or absence of asynergy. Am J Cardiol. 1976; 37: 7-11.

4. Ciampi Q, Villari B. Role of echocardiography in diagnosis and risk stratification in heart failure with left ventricular systolic dysfunction. Cardiovascular Ultrasound. 2007; 5: 34.

5. Lang RM, Bierig M, Devereux RB, Flachskampf FA, Foster E, Pellikka PA, et al. Chamber Quantification Writing Group; American Society of Echocardiography's Guidelines and Standards Committee; European Association of Echocardiography. Recommendations for chamber quantification: a report from the American Society of Echocardiography's Guidelines and Standards Committee and the Chamber Quantification Writing Group, developed in conjunction with the European Association of Echocardiography, a branch of the European Society of Cardiology. J Am Soc Echocardiogr. 2005; 18: 1440-63.

6. Yang HS, Bansal RC, Mookadam F, Khandheria BK, Tajik AJ, Chandrasekaran K; American Society of Echorcardiography. Practical guide for three-dimensional transthoracic echocardiography using a fully sampled matrix array transducer. J Am Soc Echocardiogr. 2008; 21: 979-89.

7. Mor-Avi V, Sugeng L, Weinert L, MacEneaney P, Caiani EG, Koch R, et al. Fast measurement of left ventricular mass with real-time three-dimensional echocardiography: comparison with magnetic resonance imaging. Circulation. 2004; 110: 1814-8.

8. Cerqueira MD, Weissman NJ, Dilsizian V, Jacobs AK, Kaul S, Laskey WK, et al. Standardized myocardial segmentation and nomenclature for tomographic imaging of the heart: a statement for healthcare professionals from the cardiac imaging committee of the council on clinical cardiology of the American Heart Association. Circulation. 2002; 105: 539-42.

9. Yu CM, Lin H, Yang H, Kong SL, Zhang Q, Lee SW. Progression of systolic abnormalities in patients with "isolated" diastolic heart failure and diastolic dysfunction. Circulation. 2002; 105: 1195-201.

10. Amundsen BH, Helle-Valle T, Edvardsen T, Torp H, Crosoby J, Lyseggen E, et al. Noninvasive myocardial strain measurement by speckle tracking echocardiography: validation against sonomicrometry and tagged magnetic resonance imaging. J Am Coll Cardiol. 2006; 47: 789-93.

11. Tei C, Ling LH, Hodge DO, Bailey KR, Oh JK, Rodeheffer RJ, et al. New index of combined systolic and diastolic myocardial performance: a simple and reproducible measure of cardiac function – a study in normal and dilated cardiomyopathy. J Cardiol. 1995; 26: 357-66.

12. Mishra RK, Kizer JR, Palmieri V, Roman MJ, Galloway JM, Fabsitz RR, et al. Utility of the myocardial performance index in a population with high prevalences of obesity, diabetes and hypertension: the strong heart study. Echocardiography. 2007; 24: 340-6.

1.2 - Análise da função diastólica

Devido à alta prevalência de insuficiência cardíaca diastólica, a avaliação da função diastólica do VE deve fazer parte da rotina ecocardiográfica, especialmente em pacientes que apresentam dispneia ou insuficiência cardíaca. Além disso, em várias condições clínicas, a disfunção diastólica precede a sistólica.

A diástole é uma parte complexa do ciclo cardíaco, sendo dependente do relaxamento miocárdio ativo, complacência ventricular, sincronismo ventricular, sucção diastólica ventricular, viscoelasticidade do miocárdio, contração atrial, restrição pericárdica, interação ventricular e do efeito erétil das coronárias[1].

A elevação das pressões de enchimento do VE é a principal consequência hemodinâmica da disfunção diastólica. Quando a pressão capilar pulmonar excede 12 mmHg ou a pressão diastólica final do VE excede 16 mmHg, as pressões de enchimento são consideradas elevadas[2].

A análise da função diastólica não invasiva constitui um importante elemento da ecocardiografia e pode ser feita pela integração de várias técnicas: análise do fluxo mitral (repouso e após manobra de Valsalva), do fluxo de veias pulmonares, do Doppler tecidual, da velocidade de propagação do fluxo pelo modo-M em cores e da medida do volume do átrio esquerdo (AE). O uso integrado dessas modalidades permite a definição de 4 padrões de disfunção diastólica, que são, em ordem crescente de gravidade: relaxamento diastólico anormal (grau I de disfunção diastólica), pseudonormal (grau II) e padrões restritivos reversível e irreversível (grau III e IV). A inversão da relação E/A > 1 do fluxo mitral normal para E/A < 1 com a manobra de Valsava, assim como uma velocidade de reverso pulmonar > 35 cm/s na veia pulmonar, podem diferenciar o padrão normal do padrão pseudonormal. Também uma duração da onda A mitral > 30 ms do que a duração do reverso pulmonar é indicativa de pressão diastólica final elevada de VE.

Em pacientes com miocardiopatia dilatada e infarto, o Doppler pulsátil do fluxo mitral (ondas E, A, tempo de desaceleração) se correlaciona melhor com as pressões de enchimento do VE, classe funcional e prognóstico do que a FE[3,4,5]. Pacientes com grau I de disfunção diastólica são os menos sintomáticos, enquanto o padrão restritivo se caracteriza por um pior prognóstico, especialmente se persiste após a redução da pré-carga a partir de tratamento medicamentoso otimizado. Em pacientes com doença coronária e miocardiopatia hipertrófica com FE ≥ 50%, as variáveis do fluxo mitral se correlacionam pobremente com a hemodinâmica, e a associação de outros métodos, como o Doppler tecidual, é imprescindível[6,7].

Devido à influência que os índices de função diastólica obtidos do fluxo mitral e mesmo do pulmonar sofrem de vários fatores (pressão atrial esquerda, relaxamento ventricular, pré e pós-carga, frequência cardíaca, idade etc.), outros parâmetros têm sido testados com o objetivo de se estimar as pressões de enchimento do VE.

Inúmeros estudos têm demonstrado a importância das velocidades do anel mitral obtidas com o Doppler tecidual para determinação das ondas "s" (sistólica), "e" (início da diástole) e "a" (contração atrial). O uso de letras minúsculas para designar essas ondas foi preconizado nas Diretrizes da Sociedade Americana de Ecocardiografia[8] de 2008. Tais diretrizes também advogam que essas ondas devem ser medidas nas paredes septal e lateral (lateral geralmente maior do que a septal) e o valor médio das duas deve ser usado devido à influência da função miocárdica regional nestas velocidades. Obtendo-se um índice da onda E do fluxo mitral dividida pela "e" do Doppler tecidual, diminui-se a influência das condições de pré e pós-carga sobre a onda E. O índice E/e' tem se mostrado extremamente útil na previsão das pressões de enchimento do VE (E/e' < 8 normalmente associado a pressões de enchimento normais e E/e' > 15 associado a pressões de enchimento elevadas)[9]. Contudo, E/e' não é um índice acurado de pressões de enchimento em indivíduos normais, pacientes com calcificação do anel mitral, doença valvar mitral e pericardite constritiva.

Também a velocidade de propagação do fluxo mitral avaliado em relação ao modo-M em cores (Vp) pode ajudar na detecção de pressões elevadas. Uma velocidade ≥ 50 cm/s é considerada normal e, na maioria dos pacientes com FE reduzida, o índice E/Vp ≥ 2,5 prediz uma pressão capilar > 15. Pacientes com volume e FE de VE normais, mas com pressões de enchimento elevadas, podem ter valores não confiáveis de Vp[8]. Além disso, existe variabilidade na obtenção da Vp.

A habilidade do E/e' em predizer as pressões de enchimento na presença de regurgitação mitral ≥ moderada depende da função sistólica do VE. Esse índice, quando elevado em pacientes com regurgitação mitral e FE reduzida, correlaciona-se com as pressões de enchimento e prediz hospitalização e morte, não sendo, porém, útil em pacientes com FE peservada[10,11,12].

Enquanto essas velocidades ao Doppler pulsátil e tecidual refletem as pressões de enchimento instantâneas do VE, a medida do volume do AE reflete o efeito cumulativo das pressões de enchimento ao longo do tempo e, portanto, este índice é a expressão crônica da disfunção diastólica. Existem várias técnicas para se medir o volume do AE, incluindo: VAE = 0,85 x A1 x A2; L (A1 = área no corte apical 4 câmaras; A2 = área no corte apical duas câmaras; L = menor diâmetro), indexado para superfície corpórea[13]. Estudos observacionais mostram que um volume de AE ≥ 34 ml/m^2 é um preditor independente de morte, insuficiência cardíaca, fibrilação atrial e AVC isquêmico[14]. Contudo, é importante que outras causas de aumento do AE sejam afastadas e este dado levado em consideração junto à clínica do paciente, tamanho das câmaras e índices ao Doppler de função distólica. Estudos recentes analisaram o *strain* e *strain rate* atriais e suas associações com a fibrilação atrial[15]; contudo, estudos futuros são necessários para se definir a aplicabilidade clínica de tais índices.

Muitos pacientes tornam-se sintomáticos com o exercício e por isso é útil se analisar as pressões de enchimento com o estresse físico. Em pacientes normais, as velocidades de E e "e" aumentam proporcionalmente e o índice permanece constante ou diminuído. Nos cardiopatas, a onda "e" aumenta muito menos, resultando, portanto, no aumento da relação E/e'[16].

Finalmente, a avaliação da função diastólica pelas técnicas de *strain* e *strain rate* é promissora, mas necessita de novos estudos para se estabelecer seu valor clínico adicional. Até o momento, parâmetros ao Doppler pulsátil e ao Doppler tecidual são os dados ecocardiográficos mais fidedignos para se analisar a função diastólica.

Referências

1. Nishimura RA, Abel MD, Hatle LK, Tajik AJ. Assessment of diastolic function of the heart: background and current applications of Doppler echocardiography. Part II. Clinical studies. Mayo Clin Proc. 1989; 64: 181-204.
2. Paulus WJ, Tschope C, Sanderson JE, Rusconi C, Flachskampf FA, Rademakers FE, et al. How to diagnose diastolic heart failure: a consensus statement on the diagnosis of heart failure with normal left ventricular ejection fraction by the Heart Failure and Echocardiography Associations of the European Society of Cardiology. Eur Heart J. 2007; 28: 2539-50.
3. Pozzoli M, Traversi E, Cioffi G, Stenner R, Sanarico M, Tavazzi L. Loading manipulations improve the prognostic value of Doppler evaluation of mitral flow in patients with chronic heart failure. Circulation. 1997; 95: 1222-30.
4. Temporelli PL, Corra U, Imparato A, Bosimini E, Scapellato F, Giannuzzi P. Reversible restrictive left ventricular diastolic filling with optimized oral therapy predicts a more favorable prognosis in patients with chronic heart failure. J Am Coll Cardiol. 1998; 31: 1591-7.
5. Somaratne JB, Whalley GA, Gamble GD, Doughty RN. Restrictive filling pattern is a powerful predictor of heart failure events post acute myocardial infarction and in established heart failure: a literature-based meta-analysis. J Card Fail. 2007; 13: 346-52.
6. Nishimura RA, Appleton CP, Redfield MM, Ilstrup DM, Holmes DR Jr, Tajik AJ. Noninvasive Doppler echocardiographic evaluation of left ventricular filling pressures in patients with cardiomyopathies: a simultaneous Doppler echocardiographic and cardiac catheterization study. J Am Coll Cardiol. 1996; 28: 1226-33.
7. Nagueh SF, Lakkis NM, Middleton KJ, Spencer WH III, Zoghbi WA, Quinones MA. Doppler estimation of left ventricular filling pressures in patients with hypertrophic cardiomyopathy. Circulation. 1999; 99: 254-61.
8. Nagueh SF, Appleton CP, Gillebert TC, Marino P, Oh JK, Smiseth OA, et al. Recommendations for the evaluation of left ventricular diastolic function by Echocardiography. J Am Soc Echocardiogr. 2009; 22 (2): 107-33.
9. Ommen SR, Nishimura RA, Appleton CP, Miller FA, Oh JK, Redfield MM, et al. Clinical utility of Doppler echocardiography and tissue Doppler imaging in the estimation of left ventricular filling pressures: a comparative simultaneous Doppler-catheterization study. Circulation. 2000; 102: 1788-94.
10. Diwan A, McCulloch M, Lawrie GM, Reardon MJ, Nagueh SF. Doppler estimation of left ventricular filling pressures in patients with mitral valve disease. Circulation. 2005; 111: 3281-9.
11. Olson JJ, Costa SP, Young CE, Palac RT. Early mitral filling/diastolic mitral annular velocity ratio is not a reliable predictor of left ventricular filling pressure in the setting of severe mitral regurgitation. J Am Soc Echocardiogr. 2006; 19: 83-7.
12. Bruch C, Stypmann J, Gradaus R, Breithardt G, Wichter T. Usefulness of tissue Doppler imaging for estimation of filling pressures in patients with primary or secondary pure mitral regurgitation. Am J Cardiol. 2004; 93: 324-8.
13. Abhayaratna WP, Seward JB, Appleton CP, Douglas PS, Oh JK, Tajik AJ, et al. Left atrial size: physiologic determinants and clinical applications. J Am Coll Cardiol. 2006; 47: 2357-63.
14. Di Salvo G, Caso P, Lo Piccolo R, Fusco A, Martiniello AR, Russo MG, et al. Atrial myocardial deformation properties predict maintenance of sinus rhythm after external cardioversion of recent-onset lone atrial fibrillation. A color Doppler myocardial imaging and transthoracic and transesophageal echocardiographic study. Circulation. 2005; 112: 387-95.
15. Ha JW, Oh JK, Pellikka PA, Ommen SR, Stussy VL, Bailey KR, et al. Diastolic stress echocardiography: a novel noninvasive diagnostic test for diastolic dysfunction using supine bicycle exercise Doppler echocardiography. J Am Soc Echocardiogr. 2005; 18: 63-8.

1.3 - Cardiomiopatias

Apesar de constituírem um grupo heterogêneo de doenças, são atualmente classificadas, conforme o mecanismo fisiopatológico predominante ou fator etiológico-patogênico, como sendo dos seguintes tipos: dilatadas, hipertróficas, restritivas e cardiomiopatia (ou displasia) arritmogênica do ventrículo direito (VD). A não compactação do miocárdio ventricular é outra forma de cardiomiopatia, mas ainda não classificada como uma entidade distinta pela *World Health Organization*[1].

1.3.1 - Cardiomiopatia dilatada (CMD)

Caracteriza-se pela dilatação do VE associada à disfunção sistólica global, podendo haver anormalidades segmentares superimpostas. Com a dilatação gradual maior no eixo curto, a cavidade do VE torna-se mais esférica, com o índice de esfericidade (dimensão ao eixo longo/eixo curto) próximo de 1,0 (VN ≥ 1,5). A espessura parietal geralmente está normal, porém a massa miocárdica está aumentada.

Características secundárias da CMD incluem dilatação do VD, regurgitação mitral funcional, aumento dos átrios, trombos intracavitários, graus variáveis de disfunção diastólica e evidências de baixo débito cardíaco. Portadores de CMD apresentam ampla variação na apresentação clínica e hemodinâmica, dependendo do padrão de função diastólica. Algumas variáveis de função diastólica, como o tempo de desaceleração da onda E e a relação E/e', apresentam boa correlação com a pressão capilar pulmonar e têm valor prognóstico adicional à FE do VE.

Recomenda-se a realização do ecocardiograma nos parentes de 1º grau de pacientes com CMD em virtude da elevada incidência (20%-50%) de cardiomiopatia dilatada familiar.

O bloqueio de ramo esquerdo é comum em pacientes com CMD, causando dissincronia intraventricular. Doppler tecidual e outras técnicas, incluindo *tissue tracking*, *tissue synchronization imaging* e *strain* permitem quantificar o grau de dissincronia[2,3]. Entretanto, existe grande variabilidade de medidas e ainda não está definido quais variáveis ecocardiográficas identificam melhor os pacientes que responderão à ressincronização. O ecocardiograma é também empregado após implante de marca-passo biventricular para otimizar o intervalo PR, por meio da análise empírica do fluxo mitral ou do método de Ritter[4].

1.3.2 - Cardiomiopatia dilatada chagásica (CMD)

A CMC apresenta características semelhantes à CMD idiopática, com dilatação e disfunção ventricular. A análise da mobilidade segmentar das paredes do VE evidencia um conjunto de alterações bastante varíavel em cardiopatas chagásicos crônicos. A discinesia apical (aneurisma apical) pode ocorrer em 50%-65% dos cardiopatas com insuficiência

cardíaca e hipo ou acinesia da parede póstero-inferior em 15%-20% dos pacientes[5]. Disfunção do VD associada apresenta valor prognóstico[6]. Recentemente, demonstrou-se que o volume do AE e a relação E/e' foram preditores de morte na CMC, independente da classe funcional, FE do VE e da função ventricular direita[7].

1.3.3 - Avaliação pós-transplante cardíaco

O ecocardiograma tem sido utilizado no acompanhamento de pacientes submetidos a transplante cardíaco em diferentes contextos. Algumas variáveis ecocardiográficas convencionais, como massado VE, tempo de relaxamento isovolumétrico e índices de função sistólica apresentam um valor limitado na identificação da rejeição em pacientes transplantados. Embora a disfunção diastólica seja frequentemente empregada como um marcador de rejeição, não há dados atuais na literatura que apóiem o uso dos índices de função diastólica como testes de *screening* na predição de rejeição[8]. O Doppler tecidual, o *strain* e o *strain rate* parecem ser técnicas promissoras na monitorizarão da rejeição pós-transplante[9].

A doença coronariana do coração transplantado é a causa mais comum de complicação tardia, podendo determinar a morte ou um novo transplante. A ecocardiografia sob estresse[10] tem se mostrado um método seguro e acurado para identificar os pacientes de alto risco para eventos cardíacos.

1.3.4 - Avaliação durante quimioterapia

Os antracíclicos são altamente efetivos no tratamento de alguns tumores, porém têm o uso limitado pelo potencial cardiotóxico. Estudos relatam uma ampla variação na incidência da cardiotoxicidade, dependendo das definições empregadas, regimes de quimioterapia e população de pacientes. A ocorrência de insuficiência cardíaca varia de 1%-5% e a redução da função sistólica do VE assintomática de 5%-20%[11].

Tradicionalmente, a cardiotoxicidade induzida pela quimioterapia é detectada pela monitorização da função do VE antes e durante o período de tratamento, medindo-se a FE do VE. Esse parâmetro, entretanto, apresenta sensibilidade limitada para detectar alterações precoces e novos métodos estão sendo investigados[12]. Parâmetros derivados do Doppler tecidual, como *strain* e *strain rate* podem detectar disfunção incipiente do VE, quando o ecocardiograma convencional é ainda normal. Além disso, esses marcadores foram preditores de desenvolvimento tardio de disfunção ventricular e mortalidade após tratamento com a doxorubicina[12].

1.4 - Cardiomiopatia hipertrófica (CMH)

O ecocardiograma bidimensional é o método de escolha para se estabelecer o diagnóstico da CMH, identificando o grau da hipertrofia ventricular, sua distribuição e classificando os diversos tipos: septal assimétrica, apical, concêntrica ou mesoventricular[13].

O Doppler é utilizado para localizar e quantificar a obstrução intraventricular. A avaliação do gradiente por meio do ecocardiograma sob esforço deve fazer parte da avaliação dos pacientes com CMH com obstrução < 50 mmHg em repouso. Em mais de 70% dos casos, detecta-se obstrução quando se complementa o ecocardiograma em repouso com o exame sob esforço. A manobra de Valsalva isolada subestima a presença e a magnitude da obstrução[14].

O padrão de função diastólica predominante é o relaxamento diastólico anormal (grau I). Entretanto, porque o DT está muito prolongado, a elevação das pressões de enchimento não altera o fluxo mitral. Assim, diferente da CMD, o DT não apresenta significante correlação com as pressões de enchimento na CMH. A onda e' encontra-se reduzida e a relação E/e' pode ser mais confiável para se estimar as pressões de enchimento do VE. Classicamente, o padrão do fluxo mitral é compatível com grau I de disfunção diastólica (E/A < 1 e DT > 240 ms) com relação E/e' > 15, caracterizando o grau IA de disfunção diastólica. Da mesma forma, a velocidade de propagação do modo-M em cores pode também estar falsamente elevada, a despeito da disfunção diastólica.

O ecocardiograma com injeção seletiva de contraste em ramos coronários septais está indicado antes de se fazer a alcoolização septal para se identificar a área do septo que deverá ser infartada. O ecocardiograma 3D é útil para melhor delineamento da área da via de saída do VE. A ecocardiografia transesofágica (ETE) está indicada no transoperatório de miectomia e para avaliar a valva mitral na suspeita de ruptura de cordoalha.

Dado o caráter hereditário da CMH, justificam-se estudos de *screening* com eco que demonstram alta prevalência da doença em parentes de 1º grau de portadores da CMH.

1.5 - Cardiomiopatias restritivas (CMR)

As CMR constituem um grupo de entidades caracterizadas por apresentar alteração no padrão de enchimento ventricular com paredes espessadas e rígidas e função sistólica geralmente preservada. Várias causas de CMR têm sido descritas, podendo ser idiopática, familiar ou associada a várias doenças sistêmicas[15].

O diagnóstico pelo ecocardiograma baseia-se nas alterações anatômicas e funcionais comuns: cavidades ventriculares de dimensão normal ou reduzida, geralmente com disfunção diastólica do tipo restritivo ao Doppler, função sistólica global, em geral preservada, e átrios dilatados. A onda e' obtida no anel mitral septal está usualmente inferior a 7,0 cm/s.

Na CMR idiopática, o diagnóstico é feito por exclusão, e o diagnóstico diferencial principal é a pericardite constritiva (nesta, a onda e' no anel septal está normal ou até elevada e nas restritivas está diminuída). Na amiloidose, há espessamento das valvas AV, das paredes miocárdicas e, eventualmente, do septo atrial, com reflexão mais intensa e aspecto granuloso do miocárdio. Medidas do *strain* e *strain rate* ao eco bidimensional encontram-se significativamente reduzidas, permitindo o diagnóstico diferencial com outras doenças[16].

Na endomiocardiofibrose (EMF), observam-se obliteração do ápice pela fibrose, sinais de restrição ventricular, envolvimento das valvas atrioventriculares (AV) e sinais subsequentes. Diferencia-se a fibrose de trombos apicais porque não há acinesia ou discinesia na EMF esquerda.

Outro diagnóstico diferencial é a cardiomiopatia hipertrófica apical, que não apresenta espessamento endocárdico ou padrão restritivo e tem alterações eletrocardiográficas específicas.

A ETE está indicada quando existem dificuldades técnicas ao exame transtorácico e na monitorização transoperatória da ressecção da fibrose e correção dos defeitos valvares por via apical.

Tabela 1 – Recomendações do ecocardiograma na avaliação das cardiomiopatias dilatadas, chagásica e por drogas

Recomendações	Classe
Avaliação em pacientes com suspeita de cardiomiopatia ou insuficiência cardíaca	I
Avaliação de dispneia ou edema com suspeita clínica de envolvimento cardíaco	I
Uso de drogas cardiotóxicas, para avaliação ou orientação terapêutica	I
Reavaliação em pacientes com cardiomiopatia conhecida se há mudança na clínica ou terapêutica	I
Pacientes com sorologia positiva para doença de Chagas para diagnóstico e estratificação de risco	I
Pacientes com suspeita de displasia arritmogênica do VD	I
Reavaliação de rotina em pacientes com cardiomiopatia estável, sem mudança clínica ou terapêutica	III

Tabela 2 – Recomendações do ecocardiograma na CMH

Recomendações	Classe
Diagnóstico e classificação da CMH, avaliação da repercussão hemodinâmica (obstrução subaórtica, função diastólica, regurgitação mitral)	I
Reavaliação de pacientes com diagnóstico de CMH quando ocorre mudança documentada da sintomatologia	I
Avaliação de resultados terapêuticos de tratamento farmacológico, cirúrgico (miectomia), procedimentos intervencionistas (oclusão alcoólica de artéria septal) ou marca-passo	I
Estudo de familiares do 1º grau	I
Avaliação periódica de familiares durante a infância e adolescência	IIa
Avaliação periódica de familiares adultos	IIb
Reavaliação em pacientes com diagnóstico estabelecido de CMH e que estejam clinicamente estáveis	IIb
Reavaliação rotineira em paciente clinicamente estável quando não se contempla uma mudança do manuseio	III

1.6 - Displasia (cardiomiopatia) arritmogênica do ventrículo direito (DAVD)

A DAVD é uma cardiomiopatia caracterizada pela infiltração fibrogordurosa das paredes do VD, causando arritmia ventricular, dilatação e disfunção ventricular direita. Representa uma significante causa de morte súbita em jovens. A doença parece ter transmissão autossômica dominante, justificando o *screening* de parentes de 1º grau[17].

O ecocardiograma constitui um dos métodos frequentemente empregados para o diagnóstico, apesar da falta de critérios ecocardiográficos padronizados para identificar esta patologia. Os critérios maiores ao ecocardiograma descritos são dilatação importante com disfunção sistólica do VD, associada a leve ou ausente comprometimento do VE. Aneurismas localizados e grave dilatação segmentar do VD também são critérios maiores. Os critérios menores incluem hiper-refringência da banda moderadora e trabeculações grosseiras do VD. A pressão sistólica da artéria pulmonar é tipicamente normal.

1.7 - Cardiomiopatia não compactada (não compactação isolada do VE)

A não compactação isolada do miocárdio ventricular (NCMV) é uma cardiomiopatia não classificada. Ocorre devido à interrupção embrionária da compactação miocárdica. Caracteriza-se por espessamento segmentar das paredes do VE, consistindo de duas camadas: uma camada epicárdica compactada e uma camada endocárdica com marcadas trabeculações e recessos intratrabeculares profundos. Os espaços são preenchidos pelo fluxo sanguíneo, visibilizados a partir do Doppler em cores. A cavidade ventricular esquerda está usualmente aumentada com FE diminuída. A relação miocárdio não compactado/

Tabela 3 – Recomendações da ETE sob esforço e contraste na CMH

Recomendações	Classe
Ecocardiograma transesofágico	
Monitoração intraoperatória da miectomia	I
Monitoração da ablação septal por oclusão alcoólica da artéria coronária septal com ETT inadequado	I
Ecocardiograma de contraste	
Suspeita clínica da forma apical sem definição ao ETT	IIa
Monitoração da ablação septal por oclusão alcoólica da artéria coronária septal	IIa
Ecocardiograma sob esforço	
Pacientes sintomáticos com obstrução leve em condições basais	IIa

Tabela 4 – Recomendações do ecocardiograma nas CMR

Recomendações	Classe
Investigação diagnóstica de pacientes com quadro de ICC sem etiologia esclarecida	I
Diagnóstico diferencial de pacientes com síndrome restritiva	I
Portadores de doenças sistêmicas potencialmente causadoras de CMR (forma associada) com clínica de ICC	I
Pacientes com síndrome hipereosinofílica, ascite e turgência das veias jugulares	I
Pacientes com ascite e edema de membros inferiores, sem diagnóstico estabelecido	I
Pacientes submetidos à radioterapia com sinais de hipertensão venosa sistêmica	I
Reavaliação de pacientes com diagnóstico prévio de CMR quando há mudança do curso clínico da doença	I
Portadores de EMF para planejamento terapêutico e avaliação prognóstica	IIa
Pacientes com edema e ascite, com evidências de pressão venosa sistêmica normal e sem qualquer evidência de cardiopatia	III

Referências

1. Maron BJ, Towbin JA, Thiene G, Antzelevitch C, Corrado D, Arnett D, et al; American Heart Association, Council on Clinical Cardiology, Heart Failure and Transplantation Committee, Quality of Care and Outcomes Research and Functional Genomics and Translational Biology Interdisciplinary Working Groups, Council on Epidemiology and Prevention. Contemporary definitions and classification of the cardiomyopathies: an American Heart Association scientific statement from the Council on Clinical Cardiology, Heart Failure and Transplantation Committee; Quality of Care and Outcomes Research and Functional Genomics and Translational Biology Interdisciplinary Working Groups; and Council on Epidemiology and Prevention. Circulation. 2006; 113: 1807-16.
2. Yu CM, Fung WH, Lin H, Zhang Q, Sanderson JE, Lau CP. Predictors of left ventricular reverse remodeling after cardiac resynchronization therapy for heart failure secondary to idiopathic dilated or ischemic cardiomyopathy. Am J Cardiol. 2003; 91: 684-8.
3. Gorcsan J 3rd, Abraham T, Agler DA, Bax JJ, Derumeaux G, Grimm RA, et al; American Society of Echocardiography Dyssynchrony Writing Group. Echocardiography for cardiac resynchronization therapy: recommendations for performance and reporting–a report from the American Society of Echocardiography Dyssynchrony Writing Group Endorsed by the Heart Rhythm Society. J Am Soc Echocardiogr. 2008; 21: 191-213.
4. Oh JK, Seward JB, Tajik AJ. The echo manual. 3th ed. Lippincott Williams & Wilkins; 2007.
5. Acquatella H, Schiller NB, Puigbó JJ, et al. M-mode and two-dimensional echocardiography in chronic Chagas' heart disease. A clinical and pathologic study. Circulation. 1980; 62: 787-99.
6. Nunes M do C, Rocha MO, Ribeiro AL, et al. Right ventricular dysfunction is an independent predictor of survival in patients with dilated chronic Chagas' cardiomyopathy. Int J Cardiol. 2008; 127: 372-9.
7. Nunes MC, Barbosa MM, Ribeiro AL, Colosimo EA, Rocha MOC. Left atrial volume provides independent prognostic value in patients with Chagas cardiomyopathy. Am Soc Echocardiogr. 2009; 22: 82-8.
8. Mena C, Wencker D, Krumholz HM, McNamara RL. Detection of heart transplant rejection in adults by echocardiographic diastolic indices: a systematic review of the literature. J Am Soc Echocardiogr. 2006; 1910: 1295-300.
9. Marciniak A, Eroglu E, Marciniak M, Sirbu C, Herbots L, Droogne W, et al. The potential clinical role of ultrasonic strain and strain rate imaging in diagnosing acute rejection after heart transplantation. Eur J Echocardiogr. 2007; 8: 213-21.
10. Rodrigues AC, Frimm C de C, Bacal F, Andreolli V, Tsutsui JM, Bocchi EA, et al. Coronary flow reserve impairment predicts cardiac events in heart transplant patients with preserved left ventricular function. Int J Cardiol. 2005; 103: 201-6.
11. Granger CB. Prediction and prevention of chemotherapy-induced cardiomyopathy: can it be done? Circulation. 2006; 114: 2432-3.
12. Jurcut R, Wildiers H, Ganame J, D'hooge J, Paridaens R, Voigt JU. Detection and monitoring of cardiotoxicity-what does modern cardiology offer? Support Care Cancer. 2008; 16: 437-45.
13. Maron MS, Olivotto I, Zenovich AG, Link MS, Pandian NG, Kuvin JT, et al. Hypertrophic cardiomyopathy is predominantly a disease of left ventricular outflow tract obstruction. Circulation. 2006; 114: 2232-9.
14. Maron MS, Finley JJ, Bos M, et al. Prevalence, clinical significance, and natural history of left ventricular apical aneurysms in hypertrophic cardiomyopathy. Circulation. 2008; 118: 1541-9.
15. Elliott P, Andersson B, Arbustini E, Bilinska Z, Cecchi F, Charron P, et al. Classification of the cardiomyopathies: a position statement from the European Society of Cardiology Working Group on Myocardial and Pericardial Diseases. European Heart Journal. 2008; 29: 270-6.
16. Sun JP, Stewart WJ, Yang XS, Donnell RO, Leon AR, Felner JM, et al. Differentiation of hypertrophic cardiomyopathy and cardiac amyloidosis from other causes of ventricular wall thickening by two-dimensional strain imaging echocardiography. Am J Cardiol. 2009; 103: 411-5.
17. Yoerger DM, Marcus F, Sherrill D, et al. Echocardiographic findings in patients meeting task force criteria for arrhythmogenic right ventricular dysplasia: new insights from the multidisciplinary study of right ventricular dysplasia. J Am Coll Cardiol. 2005; 45: 860-5.

compactado ao final da sístole > 2 sugere NCMV. O ecocardiograma com contraste pode diferenciar melhor as camadas de miocárdio não compactado e compactado[4].

1.8 - Hipertrofia miocárdica, hipertensão arterial e atletas

A hipertrofia miocárdica é considerada como uma resposta adaptativa do coração à prática de exercícios físicos, ou em situações de doença, como hipertensão arterial sistêmica (HAS), diabetes e obesidade.

A maior aplicação da ecocardiografia em estudos epidemiológicos e estudos de tratamento tem sido o cálculo da massa miocárdica do VE e sua modificação com o tratamento anti-hipertensivo[1].

1.8.1 - Cálculo da massa miocárdica do VE

As fórmulas empregadas para o cálculo da massa miocárdica do VE são variações do mesmo princípio e, mesmo utilizando qualquer modalidade, como eco unidimensional, bi ou 3D, o cálculo é baseado na subtração do volume da cavidade do VE do volume contido no epicárdio ventricular a fim de se obter o volume do músculo. Tal volume resultante é então convertido em massa miocárdica, multiplicando-o pela densidade do miocárdio. A estimativa da massa do VE é muito mais acurada em ventrículos com forma normal, assumindo-se que as dimensões do eixo curto serão medidas em região livre de alterações da contratilidade das paredes. A grande aceitação das medidas obtidas com o modo-M se deve ao fato de que este método é relativamente simples e foi o primeiro validado, embora os erros de mensuração possam ser elevados ao cubo.

A Sociedade Americana de Ecocardiografia propôs (Convenção da ASE) que as bordas endocárdicas sejam incluídas nas medidas (borda a borda). Essa convenção utiliza as medidas no início do complexo QRS e vem sendo a mais aceita e empregada.

Diferentes fórmulas são utilizadas para o cálculo da massa miocárdica: a Convenção de Penn utilizou fórmula com fator corretor para a gravidade específica do músculo cardíaco de 1,04, subtraindo-se 13,6 g (fórmula 1)[2]:

Fórmula 1:

Massa VE (g) $1{,}04\ \{[(Dd + Pp + SIV)^3] - [(Dd)^3]\} - 13{,}6$ g

Dd – diâmetro diastólico do VE; g – gramas; Pp – espessura da parede posterior em diástole do VE; SIV – espessura diastólica do septo interventricular.

A fórmula proposta pela Sociedade Americana de Ecocardiografia, descrita abaixo, considera a gravidade específica do músculo cardíaco como 1,04 e não subtrai o valor de 13,6 (fórmula 2):

Fórmula 2:

Massa VE (g) $1{,}04\ \{[(Dd + Pp + SIV)^3] - [(Dd)^3]\}$

Dd – diâmetro diastólico do VE; g – gramas; Pp – espessura da parede posterior em diástole do VE; SIV – espessura diastólica do septo interventricular.

A fórmula 3, também chamada anatômica ou de Devereux[3], passou a ser a recomendada para o cálculo da massa miocárdica e a validação com achados de necrópsia atingiu boa correlação (r = 0,90). Atualmente, vem sendo recomendada pela Sociedade Americana de Ecocardiografia como a fórmula mais adequada.

Fórmula 3:

Massa VE (g) $0{,}8\ \{1{,}04\ \{[(Dd + Pp + SIV)^3] - [(Dd)^3]\} + 0{,}6$ g

Dd – diâmetro diastólico do VE; g – gramas; Pp – espessura da parede posterior em diástole do VE; SIV – espessura diastólica do septo interventricular.

Os métodos mais utilizados para a medida da massa miocárdica a partir do exame bidimensional são baseados na fórmula área-comprimento e no modelo do elipsoide truncado[4].

1.8.2 - Avaliação dos padrões geométricos estruturais do VE

A geometria e o tipo de hipertrofia do VE podem dar informações diretas a respeito da fisiopatologia da doença hipertensiva e conferir informação prognóstica aparentemente independente da medida absoluta da massa miocárdica. A Figura 1 apresenta os índices utilizados para essa determinação.

Tabela 5 – Valores de referência da massa miocárdica derivados do eco unidimensional

	Convenção ASE (Fórmula de Penn) Valores normais		Convenção ASE (Fórmula de Devereux ou anatômica) Valores normais	
Sexo	MVE	IMVE	MVE	IMVE
Masculino	≤ 294 g	≤ 134 g/m²	≤ 224 g	≤ 115 g/m²
Feminino	≤ 198 g	≤ 110 g/m²	≤ 162 g	≤ 95 g/m²

ASE – Sociedade Americana de Ecocardiografia; IMVE – índice de massa ventricular esquerda; MVE – massa ventricular esquerda.

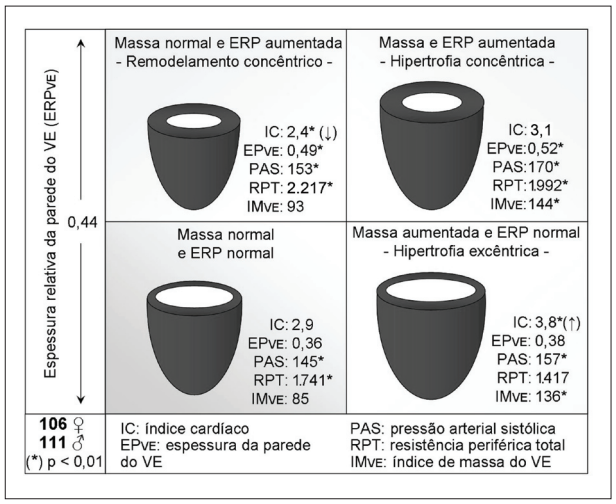

Figura 1 - Espessura relativa da parede do VE. Pacientes com massa ventricular normal podem apresentar remodelamento concêntrico ou geometria normal, enquanto pacientes com aumento da massa apresentam hipertrofia concêntrica ou excêntrica.

O índice de espessura relativa da parede (ERP) é o mais utilizado e diferentes pesquisadores demonstraram que no VE normal ou compensado a ERP aumenta em proporção direta à elevação da pressão arterial sistólica, constituindo o que se chama hipertrofia apropriada ou adaptada. A ERP pode ser medida pela seguinte fórmula: duas vezes a espessura da parede posterior do VE, dividido pelo diâmetro diastólico do VE. A relação é relativamente independente do tamanho absoluto da câmara.

O ponto de corte para considerar que a ERP está aumentada é 0,44, de forma independente da fórmula empregada para o seu cálculo[5].

Recentemente, os comitês da ASE e da Sociedade Europeia de Ecocardiografia sugeriram 0,42 como ponto de corte[4].

Tabela 6 – Recomendações para ecocardiografia na avaliação do paciente hipertenso

Recomendações	Classe
Pacientes hipertensos para detecção de hipertrofia miocárdica	I
Pacientes hipertensos com suspeita clínica de insuficiência cardíaca para avaliação da função sistólica e diastólica	I
Pacientes hipertensos com três ou mais fatores de risco cardiovascular, para avaliar se há lesão de orgão-alvo	I
Reavaliação de paciente hipertenso sem alteração no seu quadro clínico	IIb
Avaliação de familiares de 1º grau	III

Tabela 7 – Recomendações do ecocardiograma na avaliação do atleta[8]

Recomendações	Classe
Avaliação em atleta profissional assintomático	I
Avaliação em atletas cujo ECG basal ou Holter demonstrou anormalidades	I
Avaliação de possível doença estrutural cardíaca em atleta assintomático com história familiar positiva para cardiopatias geneticamente transmissíveis	I
Avaliação de atletas com sopro cardíaco ou outras alterações ao exame físico cardiovascular	I
Crianças maiores e adolescentes que realizarão exercícios fortemente competitivos e extenuantes, mas não profissionais	IIb

1.8.3 - Atletas

O treinamento físico prolongado e intenso está frequentemente associado com alterações morfológicas do coração, como os aumentos da cavidade do VE, da espessura de suas paredes e de sua massa miocárdica. O aumento da massa miocárdica do VE resultante do treinamento físico é chamado de "coração de atleta"[6]. Duas formas morfológicas do coração de atleta podem ser distinguidas: resistência ou isotônica e de força ou isométrica. Muitos autores preferem focar nas formas básicas do exercício praticado, distinguindo dinâmico, estático ou misto.

Atletas praticantes de exercício dinâmico demonstram hipertrofia excêntrica do VE, sem modificação da ERP. Atletas praticantes de exercício estático ou isométrico apresentam hipertrofia concêntrica do VE, caracterizada pelo aumento da ERP.

Muitos atletas praticam exercíco misto, que combina padrões estáticos e dinâmicos. A função sistólica convencional, obtida pela FE e fração de encurtamento sistólico da fibra, não difere os atletas dos indivíduos normais. O estudo da função subendocárdica permite distinguir a hipertrofia dos atletas e hipertensos. A velocidade sistólica do movimento do anel mitral (onda S), obtida pelo Doppler tecidual, com valor < 9,0 cm/s, indica que a hipertrofia não é fisiológica. Os índices de deformação miocárdica (*strain/strain rate*) parecem ser a técnica ideal para essa análise, já que não estão sujeitos ao efeito de tracionamento dos tecidos adjacentes. Alguns trabalhos demonstram que a redução do *strain* e *strain rate* no segmento basal da parede septal apresenta correlação direta com a pressão arterial média[7].

Referências

1. Devereux RB, Wachtell K, Gerdts E, Boman K, Nieminen MS, Papademetriou V, et al. Prognostic significance of left ventricular mass change during treatment of hypertension. JAMA. 2004; 14: 601-11.
2. Lantelme P, Bouchayer D, Gayet C, Lievre M, Gessek J, Milon H. Influence of a rapid change of left ventricular dimensions on the echocardiographic measurement of left ventricular mass by the Penn convention. J Hypertens. 1999; 17: 1323-8.
3. Devereux RB, Reichek N. Echocardiographic determination of left ventricular mass in man. Anatomic validation of the method. Circulation. 1977; 55: 602-11.
4. Lang RM, Bierig M, Devereux RB, Flachskampf FA, Foster E, Pellikka PA, et al. Recommendations for chamber quantification: a report from the American Society of Echocardiography's guidelines and standards committee and the chamber quantification writing group, developed in conjunction with the European Association of Echocardiography, a branch of the European Society of Cardiology. J Am Soc Echocardiogr. 2005; 18: 1440-63.
5. Ganau A, Devereux RB, Roman MJ, de Simone G, Pickering TG, Saba PS, et al. Patterns of left ventricular hypertrophy and geometric remodeling in essential hypertension. J Am Coll Cardiol. 1992; 19: 1550-8.
6. Pluim BM, Zwinderman AH, Van der Laarse A, Van der Wall EE. The athlete's heart. A meta-analysis of cardiac structure and function. Circulation. 1999; 100: 336-44.
7. Baltabaeva A, Marciniak M, Bijnens B, Moggridge J, He FJ, Antonios T F, et al. Regional left ventricular deformation and geometry analysis provides insights in myocardial remodelling in mild to moderate hypertension. Eur J Echocardiogr. 2008; 9: 501-8.
8. Maron BJ, Zipes DP. Eligibility recommendations for competitive athletes with cardiovascular abnormalities-general considerations. J Am Coll Cardiol. 2005; 45: 1318-21.

2. Sopros cardíacos, valvopatias, próteses valvares e endocardite

2.1 - Sopros cardíacos

As características dos sopros cardíacos, particularmente em doenças valvares ou congênitas, geralmente permitem ao clínico concluir sobre a possível doença envolvida responsável pelo sopro, embora algumas vezes lesões valvares significantes podem não produzir sopros audíveis[1,2,3]. Sopros conhecidos como inocentes têm características próprias e usualmente não necessitam da ecocardiografia. Em sopros com características duvidosas ou em pacientes em que a ausculta cardíaca é difícil, a Doppler ecocardiografia é a técnica mais recomendada e pode ser usada para o diagnóstico definitivo do tipo de sopro[4]. Devido à alta sensibilidade do método, insuficiência mínima em valva com aspecto morfológico e funcional normal pode ser encontrada em indivíduos normais, principalmente nas valvas tricúspide, pulmonar, mitral e mesmo na aórtica. Usualmente não representam doença cardíaca nem justificam sopros cardíacos, mesmo os inocentes.

Tabela 8 – Recomendações do ecocardiograma em pacientes com sopro

Recomendações	Classe
Pacientes assintomáticos com sopros indicativos de alta probabilidade de doença cardíaca	I
Pacientes com sopro, sem sintomas e com baixa probabilidade de doença cardíaca, mas que não podem podem ser excluídos apenas pela clínica, eletrocardiograma, radiografia de tórax.	IIa
Pacientes adultos sem sintomas, com sopro cujas características sugerem ser funcional ou inocente	III

Tabela 9 – Recomendações para ecocardiografia na EM

Recomendações	Classe
Diagnóstico, avaliação da gravidade e da repercussão	I
Avaliação da morfologia valvar para determinar a possibilidade de tratamento por meio da valvoplastia percutânea	I
Diagnóstico e avaliação de lesão valvar associada	I
Reavaliação de pacientes com EM e mudanças dos sinais ou sintomas	I
Avaliação das alterações hemodinâmicas e adaptação ventricular durante gravidez	I
Ecocardiografia sob estresse para avaliar pressão pulmonar e gradientes de pressão transvalvar em pacientes com discrepância entre sintomas e gravidade da estenose em repouso	I
Reavaliação anual da pressão da AP em pacientes assintomáticos com lesão importante	IIa

2.2 - Valvas nativas

A Doppler ecocardiografia é uma técnica diagnóstica fundamental na avaliação e prognóstico dos pacientes com doença valvar[4], permitindo analisar a etiologia, os mecanismos envolvidos e a anatomia funcional das lesões de insuficiência e de estenose que facilitam a decisão terapêutica e o eventual procedimento cirúrgico, se necessário. Com as diferentes técnicas de Doppler espectral, pulsátil e contínuo, e de mapeamento de fluxo em cores a sensibilidade para detecção de estenose ou refluxo valvar é alta[5] e também podem ser obtidos parâmetros quantitativos, como área valvar, gradientes de pressão, máximo e médio, e outros índices, que estabelecem a gravidade[6]. O exame permite ainda analisar a repercussão funcional da lesão sobre as câmaras cardíacas e a função ventricular, bem como estimar a pressão arterial pulmonar.

2.2.1 - Valvopatias mitrais

2.2.1.1 - Estenose mitral

O eco transtorácico associado ao Doppler espectral define as alterações estruturais da estenose mitral (EM), caracterizando o envolvimento valvar e subvalvar, estabelecendo os elementos necessários para indicação de valvotomia por cateter balão; permite o cálculo da área efetiva de fluxo, dos gradientes diastólicos médio e máximo e identifica lesões associadas (refluxos valvares, trombos atriais, hipertensão pulmonar). O exame transesofágico possibilita a identificação de trombos não diagnosticados ao exame de superfície, sobretudo com localização no apêndice atrial.

O eco com esforço físico ou sob estresse com dobutamina tem sido também empregado em pacientes com doença valvar para avaliação hemodinâmica, principalmente quando há discordância entre a clínica e a Doppler ecocardiografia em repouso. Em pacientes com estenose mitral (EM), a Doppler ecocardiografia sob esforço físico permite analisar o comportamento dos gradientes de pressão transvalvar e a pressão sistólica pulmonar. Elevação da pressão sistólica pulmonar acima de 60 mmHg pode ser considerado um critério de indicação cirúrgica[3].

2.2.1.2 - Insuficiência mitral

Na insuficiência mitral (IM), os parâmetros que definem a gravidade são as medidas da área do jato de refluxo, do diâmetro da vena contracta e cálculos da área do orifício e do volume de refluxo, obtidos pela ecocardiografia Doppler, incluindo mapeamento de fluxo em cores[5,7] e, eventualmente, ecocardiografia tridimensional[8]. Além da importância desses parâmetros, medidas dos diâmetros ou volumes ventriculares e cavidades atriais da FE do VE e da pressão pulmonar obtidas pelas mesmas técnicas ecocardiográficas são importantes no prognóstico e decisão terapêutica dos pacientes com ou sem sintomas[3]. A ecocardiografia tridimensional facilita a visibilização espacial das valvas e suas anormalidades estruturais e proporciona maior precisão na análise da função do VE, importante nos pacientes com IM[9-12]. Alguns estudos já demonstraram ótimos resultados nas medidas da área valvar mitral e estimativa do refluxo mitral[8].

Se o diagnóstico ou a quantificação das lesões valvares não podem ser estabelecidos de maneira satisfatória devido à limitação da qualidade das imagens pelo exame transtorácico (ETT), a complementação com ecocardiografia transesofágica (ETE) é fundamental[13].

Tabela 10 – Recomendaçoes para ETE na EM

Recomendações	Classe
Em candidatos para valvoplastia percutânea para pesquisa de trombo e avaliação do grau de insuficiência mitral	I
Em pacientes com imagem transtorácica inadequada	I
Orientação durante procedimento intervencionista (valvoplastia percutânea)	IIa
Para avaliar morfologia valvar e hemodinâmica com ecocardiografia transtorácia satisfatória	III

Tabela 11 – Recomendações para ecocardiografia transtorácia na IM

Recomendações	Classe
Avaliação inicial da gravidade e mecanismo da IM	I
Avaliação anual das dimensões e da função do VE em pacientes com IM moderada a grave sem mudanças de sintomas	I
Pacientes com IM e modificação dos sinais ou sintomas	I
Avaliação no primeiro mês pós-operatório	I
Avaliação das alterações hemodinâmicas e adaptação ventricular durante gestação	I
Ecocardiografia sob esforço em pacientes assintomáticos com IM grave para avaliar tolerância ao esforço e efeitos na pressão pulmonar	IIa
Avaliação rotineira de IM discreta com função e dimensões normais do VE	III

Tabela 12 – Recomendações para ETE em pacientes com IM

Recomendações	Classe
Avaliação intraoperatória para definir o mecanismo da IM e auxiliar no reparo valvar	I
ETT insatisfatório para a determinação da gravidade e/ou do mecanismo da insuficiência, ou para a avaliação da função do VE	I
Pacientes assintomáticos com IM grave para avaliar a possibilidade de reparo valvar	IIa
Avaliação periódica de pacientes com IM discreta	III

Tabela 13 – Recomendações para ecocardiografia em pacientes com prolapso da valva mitral (PVM)

Recomendações	Classe
Diagnóstico, avaliação anatômica e funcional em pacientes com sinais físicos de PVM	I
Confirmação do PVM em pacientes com diagnóstico prévio, mas sem evidências clínicas que o suportem	I
Estratificação de risco em pacientes com clínica ou diagnóstico de PVM	IIa
Exclusão de PVM em parentes de 1º grau em pacientes com doença valvar mixomatosa	IIb
Exclusão de PVM em pacientes sem sinais físicos sugestivos ou história familiar	III
Ecocardiogramas periódicos em pacientes com PVM sem insuficiência ou com insuficiência de grau discreto, sem alterações de sintomas ou sinais clínicos	III

Referências

1. Miyake T, Yokoyama T. Evaluation of transient heart murmur resembling pulmonary artery stenosis in term infants by Doppler and M-mode echocardiography. Jpn Circ J. 1993; 57: 77-83.
2. Auerback ML. High tech in a low tech country. West J Med. 1993; 159: 93-4.
3. Bonow RO, Carabello BA, Chatterjee K, de Leon Jr AC, Halperin JL, Hiratzka LF, et al. ACC/AHA 2006 guidelines for the management of patients with valvular heart disease. J Am Coll Cardiol. 2006; 48: 1-148.
4. Cheitlin MD, Antman EM, Smith SC Jr, Armstrong WF, Aurigemma GP, Beller GA, et al. ACC/AHA/ASE 2003 guideline update for the clinical application of echocardiography. J Am Soc Echocardiogr. 2003 Oct; 16 (10): 1091-110.
5. Zoghbi WA, Enriquez-Sarano M, Foster E, Grayburn PA, Kraft CD, Levine RA, et al. Recommendations for evaluation of the severity of native valvular regurgitation with two-dimensional and Doppler echocardiography. J Am Soc Echocardiogr. 2003; 16: 777-802.
6. Otto CM, Pellikka PA, Quiñones M, Baumgartner H, Hung J, Bermejo J, et al. Echocardiographic assessment of valve stenosis: EAE/ASE recommendations for clinical practice. J Am Soc Echocardiograph. 2009; 22 (1): 1-23.
7. Pinheiro AC, Mancuso FJ, Hemerly DF, Kiyose AT, Campos O, de Andrade JL, et al. Diagnostic value of color flow mapping and Doppler echocardiography in the quantification of mitral regurgitation in patients with mitral valve prolapse or rheumatic heart disease. J Am Soc Echocardiogr. 2007 Oct; 20 (10): 1141-8.

8. Little SH, Pirat B, Kumar R, Igo SR, McCulloch M, Hartley CJ, et al. Three-dimensional color Doppler echocardiography for direct measurement of vena contracta area in mitral regurgitation: in vitro validation and clinical experience. J Am Coll Cardiol Img. 2008; 1(6): 695-704.

9. Sharma R, Mann J, Drummond L, Livesey SA, Simpson IA. The evaluation of real-time 3-dimensional transthoracic echocardiography for the preoperative functional assessment of patients with mitral valve prolapse: a comparison with 2-dimensional transesophageal echocardiography. J Am Soc Echocardiogr. 2007; 20 (8): 934-40.

10. Sugeng L, Coon P, Weinert L, Jolly N, Lammertin G, Bednarz JE, et al. Use of real-time 3-dimensional transthoracic echocardiography in the evaluation of mitral valve disease. J Am Soc Echocardiogr. 2006; 19 (4): 413-21.

11. Chu JW, Levine RA, Cha S, Poh KK, Morris E, Hua L, et al. Assessing mitral valve area and orifice geometry in calcific mitral stenosis: a new solution by real-time three-dimensional echocardiography. J Am Soc Echocardiogr. 2008; 21 (9): 1006-9.

12. Zamorano J, Perez de Isla L, Sugeng L, Cordeiro P, Rodrigo JL, Almeria C, et al. Noninvasive assessment of mitral valve area during percutaneos balloon mitral valvuloplasty: role of real-time 3D echocardiography. Eur Heart J. 2004; 25 (23): 2086-91.

13. Enriquez-Sarano M, Freeman WK, Tribouilly CM, Orszulak TA, Khanderia BJ, Seward JB, et al. Functional anatomy of mitral regurgitation: accuracy and outcome implications of transesophageal echocardiography. J Am Coll Cardiol. 1999; 34 (4): 1129-36.

2.2.2 - Valvopatias aórticas

2.2.2.1 - Estenose aórtica

A ecocardiografia é o método padrão para avaliação da gravidade da estenose valvar aórtica (EAo). O estudo hemodinâmico está recomendado para os casos de discrepância com a clínica ou quando o ecocardiograma não for diagnóstico[1-3].

A avaliação anatômica da valva aórtica permite, muitas vezes, a definição da causa da doença valvar (congênita, reumática ou degenerativa). Baseia-se na associação de imagens dos vários cortes para identificação do número, mobilidades, espessura e presença de calcificação dos folhetos. As imagens e o Doppler permitem determinar o nível de obstrução (valvar, subvalvar ou supravalvar). As imagens transtorácicas geralmente são adequadas, embora a ETE possa ser útil quando as imagens são subótimas. O grau de calcificação é preditor de evolução clínica[4,5]. A estenose valvar aórtica reumática é caracterizada pela fusão comissural que resulta no orifício triangular com espessamento e calcificação mais proeminentes nas bordas das cúspides. Em tal situação, a ETE costuma ser superior ao ETT.

Tabela 14 – Recomendações do ecocardiograma nos pacientes com EAo

Recomendações	Classe
Diagnóstico e avaliação da gravidade da EAo	I
Pacientes com estenose valvar aórtica para a avaliação da espessura de parede, tamanho e função do VE	I
Reavaliação de pacientes com o diagnóstico de EAo com mudança de sintomas ou sinais	I
Avaliação de mudanças na gravidade hemodinâmica e função do VE nas pacientes com diagnóstico de EAo durante a gravidez	I
Reavaliação anual dos pacientes assintomáticos com EAo	I

Tabela 15 – Recomendações do ecocardiograma sob estresse na EAo

Recomendações	Classe
Ecocardiografia sob estresse com dobutamina para avaliar EAo com baixo fluxo e baixo gradiente com disfunção do VE	IIa
Ecocardiograma de esforço em assintomáticos com EAo para avaliar sintomas induzidos pelo exercício e respostas anormais de pressão ou comportamento dos gradientes	IIb
Ecocardiograma de esforço em EAo sintomática	III

Tabela 16 – Recomendações do ecocardiograma nos pacientes com valva aórtica bicúspide e dilatação da aorta ascendente

Recomendações	Classe
Pacientes com valva aórtica bicúspide para a avaliação do diâmetro da raiz da aorta e da aorta ascendente	I
Avaliação anual na valva aórtica bicúspide com dilatação da raiz da aorta ou aorta ascendente (diâmetro maior que 4,0 cm)	I

Tabela 17 – Recomendações para o ecocardiograma na IAo

Recomendações	Classe
Confirmar a presença, etiologia e gravidade da IAo aguda ou crônica	I
Dilatação da raiz da aorta para avaliar o grau de insuficiência e a severidade da dilatação da aorta	I
Reavaliação periódica anual do tamanho e função do VE na IAo grave e assintomática	I
Reavaliar IAo quando há novos sintomas ou evidente piora dos existentes	I

A gravidade da EAo pelas diretrizes europeias (ESC) e americanas (ACC/AHA) é: leve, moderada e grave. Em geral, os parâmetros ao Doppler ecocardiograma (velocidade máxima, gradiente médio e área valvar), em conjunto com os dados clínicos, avaliação da insuficiência valvar aórtica e função do VE, são suficientes para a decisão clínica. Nos casos de disfunção ventricular severa, medidas adicionais podem ser úteis, como se observa na Tabela 15. Os valores limites devem ser vistos com atenção, pois nenhum valor isolado é suficiente para definir conduta[1,2].

2.2.2.2 - Insuficiência aórtica

O Doppler ecocardiograma é o método de escolha para detecção não invasiva, avaliação da severidade e da etiologia da insuficiência aórtica (IAo). São várias as etiologias da IAo, como degeneração valvar, calcificação, fibrose ou infecção, alteração do suporte do aparelho valvar ou dilatação do anel valvar[1,6]. A avaliação qualitativa e medidas semiquantitativas são usadas regularmente, mas medidas quantitativas consomem tempo e são usadas mais seletivamente.

Referências

1. Bonow RO, Carabello BA, Chatterjee K, de Leon CC Jr, Faxon DP, Freed MD, et al. ACC/AHA 2006 Guidelines for the management of patients with valvular heart disease: a report of the American College of Cardiology/American Heart Association Task Force on Practice Guidelines (writing Committee to Revise the 1998 guidelines for the management of patients with valvular heart disease) developed in collaboration with the Society of Cardiovascular Anesthesiologists endorsed by the Society for Cardiovascular Angiography and Interventions and the Society of Thoracic Surgeons. J Am Coll Cardiol. 2006; 48: e1-148.

2. Vahanian A, Baumgartner H, Bax J, Butchart E, Dion R, Filippatos G, et al. Guidelines on the management of valvular heart disease: the task force on the management of valvular heart disease of the European Society of Cardiology. Eur Heart J. 2007; 28: 230-68.

3. Chambers J, Bach D, Dumesnil J, Otto C, Shah P, Thomas J. Crossing the aortic valve in severe aortic stenosis: no longer acceptable? J Heart Valve Dis. 2004; 13 (3): 344-6.

4. Roberts WC, Ko JM. Frequency by decades of unicuspid, bicuspid, and tricuspid aortic valves in adults having isolated aortic valve replacement for aortic stenosis, with or without associated aortic regurgitation. Circulation. 2005; 111: 920-5.

5. Nistri S, Sorbo MD, Marin M, Palisi M, Scognamiglio R, Thiene G. Aortic root dilatation in young men with normally functioning bicuspid aortic valves. Heart. 1999; 82: 19-22.

6. Rosenhek R, Binder T, Porenta G, Lang I, Christ G, Schemper M, et al. Predictors of outcome in severe, asymptomatic aortic stenosis. N Engl J Med. 2000; 343: 611-7.

2.2.3 - Valvopatias tricúspide e pulmonar

A ecocardiografia Doppler deve ser indicada nesses tipos de disfunção valvar para confirmar o diagnóstico, auxiliar na identificação da etiologia e dos mecanismos das lesões, determinar a gravidade, avaliar a pressão pulmonar, bem como as dimensões das cavidades cardíacas e a função do ventrículo direito. Assim como para as disfunções das demais valvas, tais indicações poderiam ser consideradas classe I, embora nenhuma referência clara exista em outras diretrizes nacionais ou internacionais[1,2]. Da mesma forma, as repetições de rotina da ecocardiografia Doppler no seguimento desses pacientes deveriam seguir as orientações descritas para as disfunções das valvas cardíacas esquerdas. A existência de insuficiência tricúspide (IT) importante associada à lesão valvar significativa identificada à ecocardiografia, como retração ou destruição de parte das cúspides, representa importante marcador de necessidade de substituição da valva. Contudo, na maioria dos pacientes com IT importante, esta é secundária à dilatação ventricular direita pela hipertensão pulmonar, estenose valvar pulmonar, cardiomiopatias, entre outras. A indicação ou não de correção com anuloplastia é ainda controversa. Atualmente, o momento da indicação é simultâneo à correção da doença da valva mitral. A ecocardiografia Doppler ajuda no diagnóstico e avaliação e, portanto, pode auxiliar no momento de correção. A associação de medidas da pressão sistólica pulmonar com medidas da circunferência do anel valvar podem ajudar na avaliação clínica e indicação de troca valvar. Diâmetro do anel tricúspide superior a duas vezes o normal (> 70 mm) pode ser um determinante de necessidade de cirurgia. Essa avaliação parece ser melhor com o uso da ecocardiografia tridimensional e dados do exame transtorácico podem ser mais detalhados pela ecocardiografia transesofágica intraoperatória.

2.2.4 - Lesões valvares múltiplas

Uma variedade grande de combinações de lesões valvares pode ocorrer particularmente em pacientes com doença valvar de causa reumática. São exemplos as duplas disfunções das valvas mitral ou aórtica ou associações, como estenose mitral com insuficiência das valvas aórtica ou tricúspide. Cada disfunção pode ter influência hemodinâmica sobre a outra. Num paciente com dupla disfunção da valva mitral com insuficiência significativa, por exemplo, o gradiente de pressão transvalvar é usualmente maior do que seria na ausência da insuficiência e causa mais sintomas. As indicações da ecocardiografia nesses pacientes podem, portanto, ser mais frequentes do que nos pacientes com disfunções únicas e isoladas, mas devem, em geral, seguir as mesmas diretrizes. A análise quantitativa é a mais requisitada para determinar a importância relativa de cada disfunção. Da mesma forma que nas lesões isoladas, a ecocardiografia transesofágica pode ser necessária para um diagnóstico mais preciso na situação ambulatorial, bem como na avaliação intraoperatória[1].

Referências

1. Bonow RO, Carabello BA, Chatterjee K, de Leon Jr AC, Halperin JL, Hiratzka LF, et al. ACC/AHA 2006 guidelines for the management of patients with valvular heart disease. J Am Coll Cardiol. 2006; 48: 1-148.
2. Cheitlin MD, Antman EM, Smith SC Jr, Armstrong WF, Aurigemma GP, Beller GA, et al. ACC/AHA/ASE 2003 guideline update for the clinical application of echocardiography. J Am Soc Echocardiogr. 2003 Oct; 16 (10): 1091-110.
3. Rogers JH, Bolling SF. The tricuspid valve: current perspective and evolving management of tricuspid regurgitation. Circulation. 2009; 119: 2718-25.
4. Dreyfus GD, Corbi PJ, Chan KM, Bahrami T. Secondary tricuspid regurgitation or dilatation: which should be the criteria for surgical repair? Ann Thorac Surg. 2005; 79: 127-32.
5. Anwar AM, Geleijnse ML, Cate FJ, Meijboom FJ. Assessment of tricuspid valve annulus size, shape and function using real-time three-dimensional echocardiography. Interact Cardiovasc Thorac Surg. 2006; 5: 683-7.

2.3 - Próteses valvares

A Doppler ecocardiografia, com suas modalidades transtorácica (ETT) e transesofágica (ETE), é um importante método diagnóstico não invasivo das disfunções protéticas.

É recomendado um ETT basal, a ser realizado entre 2-4 semanas após alta hospitalar da substituição valvar, tempo necessário para o coração se adaptar às novas condições hemodinâmicas. Nesse exame, é importante registrar as dimensões cavitárias, função ventricular, gradientes protéticos, áreas valvares, presença de refluxos funcionais ou patológicos etc., pois o procedimento será tomado como referência para exames evolutivos.

Em relação à periodicidade dos ecos evolutivos em portadores de próteses, não existe um consenso, sendo que a maioria acha não ser necessário realização de novo ecocardiograma em pacientes com próteses mecânicas, a não ser que ocorra alguma suspeita clínica de disfunção da prótese ou mudança na ausculta cardíaca. Um grupo menor sugere consultas e ETT anuais em pacientes portadores de qualquer tipo de próteses, mesmo sem sinais de disfunção, e a qualquer momento quando ocorrer suspeita clínica de disfunção da prótese, podendo haver complementação com a ETE, principalmente se houver suspeita de endocardite infecciosa ou trombose[1]. Nos casos de refluxo das próteses, é recomendado realizar ETT evolutivos a cada 3-6 meses[2].

O ecocardiograma é o método adequado para o diagnóstico das disfunções das próteses, tais como refluxos, estenoses, defeitos estruturais dos folhetos ou disco(s), presença de trombos ou fibrina ou endocardite infecciosa (Tabela 18)[1]. As próteses valvares, principalmente as mecânicas, causam reverberações e sombras acústicas, e sua análise está frequentemente prejudicada, principalmente pelo ETT. A ecocardiografia transesofágica, devido a sua proximidade e abordagem posterior do coração, consegue melhor acurácia diagnóstica nas disfunções das próteses valvares. Na realidade, ETT e ETE se complementam, sendo aconselhável sempre realizar o ETT completo e cuidadoso antes de se indicar a ETE.

O diagnóstico das estenoses das próteses deve ser sempre realizado com a utilização do Doppler ecocardiograma. Os fluxos das próteses são variáveis de acordo com cada modelo, podendo existir jatos excêntricos que podem causar falsas velocidades ao Doppler ecocardiograma. Os gradientes transprotéticos serão variáveis em cada modelo e tamanho, podendo existir gradientes elevados nos casos de próteses pequenas, mesmo que normofuncionantes, quando implantadas em pacientes de grande superfície corporal – achado conhecido como paciente/prótese *mismatch*[3]. Por

Tabela 18 – Recomendações do ETT ou ETE nas próteses valvares

Recomendações	Classe
ETT em pacientes com próteses valvares com alteração dos sinais ou sintomas clínicos que sugiram disfunção protética (estenose ou regurgitação); ETE complementar pode estar indicada	I
ETE em pacientes com ETT de disfunção protética, para confirmar diagnóstico e quantificar melhor a disfunção	IIa
Reavaliação periódica em pacientes portadores de próteses, com leve ou moderada disfunção ventricular sem modificação dos sintomas ou sinais clínicos	IIa
Reavaliação periódica em próteses valvares sem sinais ou sintomas de disfunção valvar	IIb

outro lado, pacientes que permanecem com hipertrofia importante do VE no pós-operatório também podem apresentar gradientes elevados após o implante de prótese aórtica. Desse modo, é sempre importante a comparação com o ecocardiograma basal. Nas próteses biológicas, a causa mais frequente de estenose é a degeneração e calcificação dos folhetos, em geral uma complicação tardia. Nas próteses mecânicas, o crescimento de tecido fibroso para dentro do anel é conhecido como *pannus*, sendo também uma complicação tardia que pode causar estenose, refluxo ou dupla-disfunção protética.

A detecção e quantificação das regurgitações das próteses geralmente são dificultadas pela sombra acústica causada pelas próteses mecânicas, principalmente em posição mitral. Nesses casos, a ETE pode ajudar a detectar, quantificar e determinar se a incompetência é protética ou periprotética, funcional ou patológica. Devemos ter cuidado em diferenciar os refluxos "fisiológicos", que são comuns nas próteses, dos patológicos[4].

Nos casos de suspeita de endocardite infecciosa em próteses, o diagnóstico é dificultado pela presença de sombras e reverberações, permitindo que o ETT consiga identificar geralmente apenas as grandes vegetações. Nessa suspeita clínica, é sempre recomendável realizar a ETE, que tem maior sensibilidade, podendo detectar vegetações menores e possíveis complicações, como abscessos anulares (Tabela 19)[5].

Nos casos de fenômenos embólicos ou quadro de estenose aguda da prótese, principalmente em posição mitral, a suspeita de trombose valvar ou presença de *strands* (fibrina) deve ser suspeitada[6], estando o ETT e a ETE indicados, com a finalidade de evitar a sombra acústica e melhor visualizar o AE e a face atrial da prótese. Nesses casos, além de procurar trombos ou fibrina na válvula ou no AE, deve-se avaliar funcionalmente as estruturas móveis da prótese e o potencial emboligênico dos trombos (Tabela 20).

Tabela 19 – Recomendações da ecocardiografia na endocardite infecciosa em pacientes com próteses valvares

Recomendações	Classe
Detecção e caracterização da lesão valvar e avaliação da gravidade hemodinâmica e performance ventricular*	I
Detecção de possíveis complicações, como abscessos, rupturas, fístulas etc.*	I
Reavaliação nos casos com má evolução clínica*	I
Suspeita de endocardite em paciente com culturas negativas*	I
Bacteremia de etiologia desconhecida*	I
Febre persistente sem evidência de bacteremia ou novo sopro*	IIa
Avaliação de rotina durante o tratamento de endocardite não complicada*	IIb
Febre transitória sem evidências de bacteremia ou novo sopro*	III

**ETE pode dar informações adicionais às obtidas com o ETT.*

Tabela 20 – Recomendações da ecocardiografia em pacientes com suspeita clínica de trombose das próteses valvares

Recomendações	Classe
Avaliação com ETT para determinar as alterações hemodinâmicas causadas pela trombose	IIb
Realização do ETE para complementar o ETT, avaliar a mobilidade e potencial emboligênico dos trombos e estudo funcional da prótese	IIb

Referências

1. Cheitlin MD, Alpert JS, Armstrong WF, Aurigemma GP, Beller GA, Bierman FZ, et al. ACC/AHA guidelines for the clinical application of echocardiography: executive summary. J Am Coll Cardiol. 1997; 29: 862-79.
2. ACC/AHA 2006 guideline for the manegement of patients with valvular heart disease. J Am Coll Cardiol. 2006; 48: e1-148.
3. Rahimtoola SH. The problem of valve prosthesis-patient mismatch. Circulation. 1978; 58: 20-4.
4. Yoganathan AP, Travis BR. Fluid dynamics of prosthetic valves. In: Otto CM, editor. The practice of clinical echocardiography. Philadelphia: WB Saunders; 2002. p. 501-24.
5. Cosmi JE, Tunick PA, Kronzon I. Mortality in patients with paravalvular abscess diagnosed by transesophageal echocardiography. J Am Soc Echocardiogr. 2004: 17 (7); 766-8.
6. Habib G, Cornen A, Mesana T, Monties JR, Djiane P, Luccioni R. Diagnosis of prosthetic heart valve thrombosis. The respective values of transthoracic and transoesophageal Doppler echocardiography. Eur Heart J. 1993; 14 (4): 447-55.

2.4 - Endocardite infecciosa

Endocardite infecciosa (EI) é a infecção do endocárdio vascular ou cardíaco resultante da invasão de micro-organismos. Apesar dos avanços nas técnicas diagnósticas e no tratamento, a mortalidade da EI permanece elevada[1]. O perfil de apresentação da doença se modificou[2], com emergência de novos grupos de risco e de micro-organismos mais virulentos, com os estafilococos despontando como principais agentes etiológicos.

O ecocardiograma é fundamental na abordagem da EI[3-5]. A melhor resolução dos aparelhos e, principalmente, o uso da ETE, são responsáveis pela alta acurácia do método no diagnóstico e na avaliação das complicações. O valor adicional da ETE quando o ETT não é diagnóstico está bem definido na alta suspeita clínica de endocardite ou na presença de próteses valvares. Entretanto, a indicação de ETE como exame inicial necessita ser validada por novos estudos[5].

O diagnóstico definitivo de EI baseia-se nas hemoculturas positivas e/ou achados ecocardiográficos característicos. Três achados ao ecocardiograma constituem critérios maiores para o diagnóstico: vegetação definida por uma massa ecodensa móvel, aderida ao endocárdio valvar, mural ou em material protético implantado; abscessos ou fístulas; e nova deiscência de prótese, principalmente quando ocorre tardiamente após o seu implante.

Tabela 21 – Recomendações da ecocardiografia na EI

Recomendações	Classe
Indicações de ecocardiograma transtorácico (ETT)	
Suspeita clínica em pacientes de risco para EI com febre sem causa aparente há mais de 48 horas	I
Quantificar lesões valvares em pacientes com diagnóstico de EI	I
Avaliação inicial das complicações da EI	I
Reavaliação em pacientes de alto risco (micro-organismos virulentos, piora clínica, febre persistente ou recorrente, novo sopro ou bacteremia persistente)	I
Avaliação de bacteremia persistente não estafilocócica quando a fonte não é conhecida	IIa
Avaliação de febre transitória sem evidências de bacteremia ou novo sopro	III
Reavaliação em pacientes com EI em valva nativa não complicada	III
Indicações de ecocardiografia transesofágica (ETE)	
Quadro clínico sugestivo de endocardite e ETT subótimo	I
Alta suspeita clínica de EI e ETT negativo	I
Repetir ETE dentro de 48 horas a uma semana diante da alta suspeita clínica e ETE inicial negativo	I
Diagnóstico de EI em próteses valvares e na avaliação de complicações	I
Endocardite de valva aórtica	I
Avaliação de complicações da EI com potencial impacto no prognóstico e na conduta, como abscessos, perfurações e *shunts*	I
Antes da cirurgia cardíaca, quando realizada na fase aguda de EI	I
ETE intraoperatória na cirurgia valvar por EI	I
Bacteremia estafilocócica persistente com fonte não identificada	IIa
Pode ser considerado na presença de bacteremia estafilocócica nosocomial	IIb

Referências

1. Nunes MCP, Gelape CL, Ferrari TAC. Profile of infective endocarditic in a tertiary care center in Brazil during a 7-year period: prognostic factors and in hospital outcome. Int J Infect Dis. 2009.

2. Barbosa MM. Endocardite infecciosa: perfil clínico em evolução. Arq Bras Cardiol. 2004; 83: 189-90.

3. Cheitlin MD, Armstrong WF, Aurigemma GP, Beller GA, Bierman FZ, Davis JL, et al. ACC/AHA/ ASE 2003 guideline update for the clinical application of echocardiography: summary article: a report of the American College of Cardiology/American Heart Association Task Force on Practice Guidelines (ACC/AHA/ASE Committee to Update the 1997 Guidelines for the Clinical Application of Echocardiography). J Am Coll Cardiol. 2003; 42: 954-70.

4. Horstkotte D, Follath F, Gutschik E, Lengyel M, Oto A, Pavie A, et al; Task Force Members on Infective Endocarditis of the European Society of Cardiology, ESC Committee for Practice Guidelines (CPG); Document Reviewers. Guidelines on prevention, diagnosis and treatment of infective endocarditis executive summary; the task force on infective endocarditis of the European society of cardiology. Eur Heart J. 2004; 25: 267-76.

5. Bonow RO, Carabello BA, Chatterjee K, de Leon AC Jr, Faxon DP, Feed MD, et al. 2008 focused update incorporated into the ACC/AHA 2006 guidelines for the management of patients with valvular heart disease: a report of the American College of Cardiology/American Heart Association Task Force on Practice Guidelines (Writing Committee to revise the 1998 guidelines for the management of patients with valvular heart disease). Endorsed by the Society of Cardiovascular Anesthesiologists, Society for Cardiovascular Angiography and Interventions, and Society of Thoracic Surgeons. J Am Coll Cardiol. 2008; 52: e1-142.

3. Hipertensão e tromboembolismo pulmonar

A hipertensão pulmonar (HP) pode ser conceituada como a resultante de um grupo de doenças caracterizadas por aumento progressivo da resistência vasular pulmonar, com consequente falência do VD e morte prematura[1], sendo definida hemodinamicamente como pressão média em artéria pulmonar > 25 mmHg em repouso ou > 30 mmHg em exercício[2].

O diagnóstico ecocardiográfico da HP é baseado na mensuração das pressões sistólica, diastólica e média em artéria pulmonar a partir de diversas medidas realizadas nos refluxos tricúspide e pulmonar, quase sempre presentes, e no fluxo anterógrado da via de saída do VD, bem como na avaliação das repercussões sobre as cavidades direitas. O método mais utilizado (e o mais preciso) é a medida da pressão sistólica em artéria pulmonar (PSAP), que é igual à pressão sistólica do VD na ausência de estenose valvar ou infundibular pulmonar. Mede-se o gradiente sistólico VD/AD a partir da regurgitação tricúspide e adiciona-se a pressão do AD. Pode ser considerada como uma constante de 10 mmHg ou 14 mmHg, mas o mais correto é fazer uma estimativa a partir do calibre e da dinâmica respiratória da veia cava inferior. Essa medida já foi validada por diversos trabalhos na literatura, com correlações bastante aceitáveis com as medidas hemodinâmicas[4]. Levando-se em consideração a cava inferior, quando a PSAP é > 30 mmHg, tem-se a hipertensão pulmonar[4]. Outras medidas que podem ser realizadas são a pressão média em artéria pulmonar (considerada como o gradiente diastólico AP/VD máximo do refluxo pulmonar ou a partir do tempo de aceleração do fluxo anterógrado em via de saída do VD) e a pressão diastólica em artéria pulmonar (considerada como o gradiente diastólico final AP/VD do refluxo pulmonar mais a estimativa da pressão em AD), mas estas medidas mostram-se menos precisas que a PSAP e, por isto, são menos usadas[5].

Quanto à avaliação das cavidades direitas, limitações são impostas devido à conformação geométrica do VD e, na maioria das vezes, o que se faz é avaliar subjetivamente as dimensões das cavidades e a função do VD. Para avaliações quantitativas do VD, podem ser utilizadas técnicas ao ecocardiograma unidimensional (deslocamento do anel tricúspide), ao bidimensional (pelas áreas sistólica e diastólica do VD no corte apical 4 câmaras) e ao Doppler tecidual (medida da onda S no anel tricúspide lateral), mas na prática rotineira tais medidas nem sempre são utilizadas.

Tabela 21 – Recomendações da ecocardiografia nas doenças pulmonares e tromboembolismo pulmonar

Recomendações	Classe
Suspeita de HP crônica ou tromboembolismo pulmonar agudo	I
Diferenciação entre etiologia cardíaca e não cardíaca da dispneia, cujos achados clínicos e laboratoriais são ambíguos*	I
Pesquisa de cianose de causa não esclarecida: detecção de *shunt* da direita para a esquerda no nível do forame oval, canal arterial, defeitos septais etc.; diagnóstico de fístula pulmonar na síndrome hepatorrenal ou em outras situações, acompanhadas de hipertensão do sistema porta* #	I
Acompanhamento evolutivo da PSAP e da função do VD em portadores de HAP submetidos a algum tipo de tratamento	I
Avaliação do comportamento das pressões da AP durante o exercício ao eco de esforço	I
Avaliação de candidatos a transplante pulmonar ou a outros procedimentos para doença pulmonar avançada*	I
Avaliação da função do VD (sistólica e diastólica) e da massa ventricular direita	IIa
Estudos para reavaliação da função do VD e de pressões pulmonares em portadores de DPOC sem mudanças do quadro clínico	III
Doença pulmonar sem dados clínicos que possam sugerir o envolvimento cardíaco	III

*DPOC – doença pulmonar obstrutiva crônica; PSAP – pressão sistólica em artéria pulmonar. *O estudo transesofágico está indicado quando o exame transtorácico é insuficiente para o diagnóstico. #O uso de ecocardiografia com contraste salino pode ser necessário.*

Em relação ao tromboembolismo pulmonar (TEP), a ecocardiografia Doppler é capaz de fornecer informações críticas sobre suas repercussões funcionais e nas dimensões do VD, bem como sobre o grau de elevação das pressões pulmonares (principalmente a PSAP). As respostas à terapêutica realizada podem ser monitoradas por avaliações seriadas das dimensões e função do VD e da PSAP. Em relação à demonstração de trombos, contudo, é limitada à presença de grandes trombos nas cavidades direitas e nas artérias pulmonares, e neste mister a ETE é claramente superior.

Referências

1. Simonneau G, Galie N, Rubin L, Langleben D, Seeger W, Domenighetti G, et al. Clinical classification of pulmonary arterial hypertension. J Am Coll Cardiol. 2004; 43: S5-12.
2. Rich S, Dantzker DR, Ayres SM, Bergofsky EH, Brundage BH, Detre KM et al. Primary pulmonary hypertension. A national prospective study. Ann Intern Med 1987; 107: 216-223.
3. Galie N, Torbicki A, Barst R, Dartevelle P, Haworth S, Higenbottam T, et al. Guidelines on diagnosis and treatment of pulmonary arterial hypertension: the task force on diagnosis and treatment of pulmonary arterial hypertension of the European Society of Cardiology. Eur Heart J. 2004; 25: 2243-78.
4. McGoon M, Gutterman D, Steen V, Barst R, McCrory DC, Fortin TA, et al. Screening, early detection, and diagnosis of pulmonary arterial hypertension: ACCP evidence-based clinical practice guidelines. Chest. 2004; 126: 14S-34S.
5. Bossone E, Bodini BD, Mazza A, Allegra L. Pulmonary arterial hypertension: the key role of echocardiography. Chest. 2005; 127: 1836-43.

4. Doença arterial coronariana

A doença arterial coronariana (DAC) é a primeira causa de óbito nas sociedades modernas[1] e a ecocardiografia tem importante papel na avaliação de pacientes com suspeita clínica ou comprovada desta doença.

4.1 - Síndrome coronariana aguda

Quando o miocárdio torna-se isquêmico, rapidamente ocorre alteração na função regional, caracterizada por mudanças no movimento e espessamento da parede ventricular, podendo se tornar hipocinética, acinética ou discinética. Estas alterações são proporcionais à gravidade da doença e da duração da isquemia.

A fim de normatizar a avaliação da função regional para as várias modalidades de imagem cardiovascular, Cerqueira e cols[1], utilizaram um modelo de divisão do VE em 17 segmentos e atribuiram escores de função segmentar emtre 1-4 (escore 1 = contração normal, 2 = hipocinesia, 3 = acinesia e 4 = discinesia). Do escore atribuído aos segmentos analisados, obtém-se uma média conhecida como *índice de escore de motilidade e espessamento de parede* (IEMP). Atualmente, sabe-se que o IEMP apresenta uma relação direta com a funçãodo VE. Seu valor normal é igual a 1 e valores ≥ 2, se correlacionam com disfunção importante do VE e com maior probabilidade para a ocorrência de arritmias graves, insuficiência cardíaca e morte[2].

Além do movimento, o espessamento sistólico do segmento miocárdico expressa de forma mais precisa a motilidade do VE. A ecocardiografia pode confirmar ou afastar alterações segmentares da motilidade que sugerem, no momento da dor, a presença de isquemia miocárdica aguda, infarto agudo do miocárdio (IAM) ou mesmo infarto pregresso[3,4].

A avaliação da espessura diastólica e refrigência de cada segmento miocárdico, na condição de repouso, sugere presença ou ausência de viabilidade miocárdica, embora em algumas condições se imponham a complementação diagnóstica com outros métodos[5].

Além da análise do movimento, espessura e ecogenicidade da parede regional do VE, a avaliação da função sistólica, diastólica, dos fluxos intracardíacos, vasos da base e do VD são de grande valor na estratificação de pacientes com síndromes coronarianas agudas e no diagnóstico diferencial de outras afecções comumente confundidas ou que podem coexistir na presença de DAC como a estenose aórtica grave, embolia pulmonar, dissecção de aorta, pericardite e presença de tumores cardíacos.

A presença de alteração do movimento da parede regional do VE pode ocorrer em doenças cardíacas não isquêmicas, como doença de Chagas, forma assimétrica da cardiomiopatia hipertrófica, movimento dissincrônico do septo interventricular por bloqueio de ramo esquerdo, sobrecarga volumétrica do VD, síndrome de Wolff-Parkinson-White, pós operatório de cirurgia cardíaca e na presença de marcapasso endocárdico. Excetuando a alteração de motilidade encontrada na doença de Chagas, todas as demais podem ser diferenciadas das anormalidades isquêmicas pela presença de espessamento sistólico preservado.

Quando há hipocontratilidade de todas as paredes do VE devido à DAC multiarterial, o diagnóstico diferencial com cardiomiopatia dilatada de origem não isquêmica pode ser difícil. A presença de cavidade ventricular esquerda pouco dilatada, segmentos miocárdicos mais refringentes e finos que outros podem sugerir etiologia isquêmica, porém nenhuma dessas alterações é significativamente específica.

4.1.1 - Ecocardiografia sob estresse na síndrome coronariana aguda

A ecocardiografia sob estresse tem sido utilizada em pacientes admitidos na unidade de emergência com dor torácica, ECG não diagnóstico, enzimas cardíacas normais e suspeita de angina instável de risco baixo ou intermediário. Tradicionalmente, a ecocardiografia sob estresse é realizada pelo menos 24 horas após a melhora da dor, porém seu uso precoce, entre 6 a 12 horas foi validado sem risco de complicações significativas. O ideal para seu uso é definir a presença ou não de isquemia, possibilitando alta hospitalar precoce nos casos com teste negativo, uma vez que, apresenta alto valor preditivo negativo[6]. O estresse pode ser físico ou farmacológico (dobutamina ou dipiridamol associados à atropina), dependendo da capacidade do paciente de realizar esforço físico e experiência do serviço. Além da presença de isquemia, o ecocardiograma sob estresse permite estratificar a gravidade anatomo-funcional da DAC subjacente.

Em pacientes hospitalizados com IAM não complicado, a ecocardiografia sob estresse farmacológico é segura e útil na estratificação de risco não invasiva. Pacientes com exames eficazes e provas negativas ou com pequenas áreas isquêmicas apresentam bom prognóstico no médio prazo[7].

4.1.2 - Ecocardiografia com contraste na síndrome coronariana aguda

Na fase aguda do infarto, o uso do contraste ecocardiográfico tem importante papel, melhorando a definição das bordas das paredes do VE e analisando a perfusão miocárdica.

O uso do contraste para avaliar a borda endocárdica (avaliação da função global e regional) se aplica quando pelo menos dois segmentos miocárdicos não são visualizados ou o são inadequadamente, conforme estabelecido nas diretrizes da AHA, e a má visualização de quatro segmentos miocárdicos ao corte apical implica em indicação do uso de contraste, segundo as diretrizes latino-americanas[8,9].

Vários estudos demonstram que em cerca de 10%-20% dos casos a análise da borda endocárdica é subótima e há evidências de que o uso de contraste aperfeiçoa a imagem, tanto fundamental quanto com harmônica.[10,11].Nesse caso, o propósito é de visualizar o agente de contraste dentro da cavidade do VE e não no miocárdio, definindo melhor o espessamento e motilidade parietal. Assim, a administração do contraste é capaz de converter um exame não diagnóstico em diagnóstico em 75% dos casos e aumentar a capacidade diagnóstica do método para lesões univasculares[12].

Em duas situações da prática clínica, o uso do contraste oferece grandes vantagens na imagem, com um mínimo

Tabela 22 – Recomendações do ecocardiograma na DAC aguda

Recomendações	Classe
Angina instável com instabilidade hemodinâmica	I
Suspeita de complicações mecânicas no IAM (aneurisma de VE, rotura de parede livre, de septo interventricular ou de músculo papilar, derrame pericárdico)	Ib
No IAM de parede inferior, avaliação da possibilidade do envolvimento do VD	I
Auxílio no diagnóstico diferencial de EAo grave, embolia pulmonar, dissecção de aorta*, pericardites e presença de tumores cardíacos	I
Durante a dor de possível origem isquêmica, com ECG e enzimas cardíacas não conclusivas	IIa
Identificação da localização e gravidade da DAC em pacientes sob vigência de isquemia miocárdica aguda	IIb

**ETE tem maior acurácia e pode fornecer informações adicionais àquelas obtidas por meio da ecocardiografia transtorácica.*

de aumento no tempo de exame: na unidade de terapia intensiva, onde as imagens são limitadas, a obtenção da FE e da função regional torna-se bem superior com o contraste[13]; e durante a ecocardiografia sob estresse, onde a presença de doença pulmonar, obesidade, hiperventilação e taquicardia podem resultar em imagens não diagnósticas em 20%-30% dos pacientes.

A recanalização da artéria relacionada ao infarto (ARI) com fluxo TIMI grau 3 não é sinônimo de perfusão microvascular[14]. O fenômeno de no *reflow* (não restabelecimento do fluxo tecidual) é demonstrado pela ecocardiografia com contraste como áreas do miocárdio sem contraste, mesmo após abertura da ARI. Tal fenômeno indica lesão miocárdica irreversível e está relacionado à disfunção e remodelamento ventricular[15,16].

Tabela 23 – Recomendações da ecocardiografia sob estresse na síndrome coronariana aguda

Recomendações	Classe
Pacientes com angina instável de risco baixo ou intermediário controlada clinicamente	IIa
Para avaliar significado funcional de obstrução coronária moderada à angiografia, desde que o resultado interfira na conduta	IIa
Estratificação de risco após o infarto do miocárdio não complicado	IIa
Estratificação de risco na angina instável após 48 horas de estabilização	IIb
Angina instável de alto risco ou infarto agudo do miocárdio complicado	III

Tabela 24 – Recomendações da ecocardiografia com contraste por microbolhas na DAC aguda

Recomendações	Classe
Delineamento de bordas endocárdicas em pacientes com janela subótima em repouso	I
Melhora do sinal Doppler do fluxo aórtico em pacientes com sinal inadequado e suspeita de EAo importante associada	I
Delineamento de bordos endocárdicos durante a ecocardiografia sob estresse em pacientes com imagem subótima em repouso	I
Avaliação da perfusão miocárdica em pacientes com suspeita de IAM e ECG não diagnóstico	IIb
Avaliação da perfusão miocárdica em todos os tipos de IAM	III
Uso rotineiro de contraste ecocardiográfico em todos os pacientes	III

Referências

1. Cerqueira MD, Weissman NJ, Dilsizian V, Jacobs AK, Kaul S, Laskey WK, et al. Standardized myocardial segmentation and nomenclature for tomographic imaging of the heart: a statement for healthcare professionals from the Cardiac Imaging Committee of the Council on Clinical Cardiology of the American Heart Association. *Circulation*. 2002; 105: 539-42.
2. Picano E. Stress echocardiography. 2th. ed. Berlin (Heidelberg): Springer-Verlag; 1994.
3. Sabia P, Afrookteh A, Touchstone DA, Keller MW, Esquivel L, Kaul S. Value of regional wall motion abnormality in the emergency room diagnosis of acute myocardial infarction: a prospective study using two-dimensional echocardiography. Circulation. 1991; 84 (3): I85-92.
4. Kontos MC, Arrowood JA, Paulsen WH, Nixon JV. Early echocardiography can predict cardiac events in emergency department patients with chest pain. Ann Emerg Med. 1998; 31: 550-7.
5. Cwajg JM, Cwajg E, Nagueh SF, He ZX, Qureshi U, Olmos LI, et al. End-diastolic wall thickness as a predictor of recovery of function in myocardial hibernation: relation to rest-redistribution Tl-201 tomography and dobutamine stress echocardiography. J Am Coll Cardiol. 2000; 35: 1152-61.
6. Geleijnse ML, Elhendy A, Kasprzak JD, Rambaldi R, Van Domburg RT, Cornel JH, et al. Safety and prognostic value of early dobutamine-atropine stress echocardiography in patients with spontaneous chest pain and a non-diagnostic electrocardiogram. Eur Heart J. 2000; 21: 397-406.
7. Picano E, Sicari R, Raciti M, Pingitore A, Vassalle C, Mathias W, et al. Role of stress echocardiography in risk stratification early after an acute myocardial infarction. EPIC (Echo Persantin International Cooperative) and EDIC (Echo Dobutamine International Cooperative) Study Groups. Eur Heart J. 1997; 18: 78-85.
8. Mulvagh SL, Rakowski H, Vannan MA, Abdelmoneim SS, Becher H, Bierig SM, et al. American Society of Echocardiography Consensus Statement on the Clinical Applications of Ultrasonic Contrast Agents in Echocardiography. J Am Soc Echocardiogr. 2008; 21 (11): 1179-201.
9. Ronderos R, Morcerf F, Boskis M, Corneli D, Cuenca G, Gutiérrez F, et al. Diretriz e recomendações para o uso da ecocardiografia contrastada: Fórum Latino-Americano de Ecocardiografia com Contraste. Arq Bras Cardiol. 2007; 88 (2): 1-12.
10. Cohen JL, Cheirif J, Segar DS, Gillam LD, Gottdiener JS, Hausnerova E, et al. Improved left ventricular endocardial border delineation and opacification

with OPTISON, a new echocardiographic contrast agent. Results of a phase III multicenter trial. J Am Coll Cardiol. 1998; 32 (3): 746-52.

11. Mulvagh SL, Rainbird AJ, Al-Mansour HA. Harmonic dobutamine stress echocardiography: does contrast make a difference in diagnostic feasibility and accuracy? Circulation. 1998; 12: 527-63.

12. Dolan MS, Riad K, El-Shafei A, Puri S, Tamirisa K, Bierig M, et al. Effect of intravenous contrast for left ventricular opacification and border definition on sensitivity and specificity of dobutamine stress echocardiography compared with coronary angiography in technically difficult patients. Am Heart J. 2001; 142: 908-15.

13. Kornbluth M, David H, Brown P. Contrast echocardiography is superior to tissue harmonics for assessment of left ventricular function in mechanically ventilated patients. Am Heart J. 2000; 140: 291-6.

14. Ito H, Tomooka T, Sakai N, Yu H, Higashino Y, Fujii K, et al. Lack of myocardial perfusion immediately after successful thrombolysis: a predictor of poor recovery of left ventricular function in anterior myocardial infarction. Circulation. 1992; 85: 1699-705.

15. Ito H, Maruyama A, Iwakura K, Takiuchi S, Masuyama T, Hori M, et al. Clinical implications of the no reflow phenomenon: a predictor of complications and left ventricular remodeling in reperfused anterior wall myocardial infarction. Circulation. 1996; 93: 223-8.

16. Caldas MA, Tsutsui JM, Kowatsch I, Andrade JL, Nicolau JC, Ramires JF, et al. Value of myocardial contrast echocardiography for predicting left ventricular remodeling and segmental functional recovery after anterior wall acute myocardial infarction. J Am Soc Echocardiogr. 2004; 17: 923-32.

4.2 - Síndrome coronariana crônica

A ecocardiografia constitui importante subsídio em pacientes com DAC crônica, fornecendo informações sobre função ventricular, isquemia e viabilidade miocárdica, além de diagnosticar outras alterações associadas.

4.2.1 - Ecocardiografia sob estresse na DAC crônica

A ecocardiografia sob estresse é um método não invasivo e estabelecido para avaliação de pacientes com DAC suspeita ou conhecida, exercendo um importante papel na determinação do seu diagnóstico e prognóstico. O estresse cardiovascular causa isquemia miocárdica em regiões supridas por uma artéria com grau significativo de estenose, fenômeno manifestado por alteração transitória da contração segmentar[1].

Os métodos disponíveis para a indução do estresse são: o esforço físico (esteira ou bicicleta ergométrica) ou farmacológico (dobutamina, dipiridamol e adenosina), além da estimulação atrial transesofágica. A ecocardiografia sob estresse apresenta boa acurácia para detecção de isquemia miocárdica induzida[1] em pacientes com probabilidade pré-teste intermediária ou alta.

Tabela 25 – Recomendações da ecocardiografia transtorácica na DAC crônica

Recomendações	Classe
Avaliação inicial da função de VE	I
Avaliação da função do VE quando há sinais de ICC ou com mudança do quadro clínico ou exame físico	I
Suspeita de complicações, como pseudoaneurismas, aneurismas e insuficiência mitral	I
Avaliação inicial de assintomáticos com baixa probabilidade de DAC	III
Reavaliação periódica rotineira de pacientes estáveis sem mudança na terapia	III

Quando comparada ao teste ergométrico, a ecocardiografia sob estresse tem maior sensibilidade e especificidade para o diagnóstico de DAC e apresenta valor clínico adicional na detecção e localização da isquemia miocárdica, com características e resultados similares ao SPECT[2]. A adição de atropina ao eco estresse farmacológico aumenta a acurácia do teste e diminui o número de exames ineficazes, especialmente sob uso de betabloqueador[3]. Um teste negativo está associado a baixo risco de eventos cardiovasculares durante o acompanhamento, sendo menor que 1% em um ano[4]. E um teste positivo implica em risco anual elevado de eventos.

Em pacientes com DAC crônica estabelecida, a função contrátil miocárdica pode estar deprimida devido à necrose miocárdica ou ao miocárdio hibernado; nestes casos, há indicação para análise de viabilidade miocárdica. Assim, em pacientes com DAC multiarterial e função de VE deprimida, a melhora da contração miocárdica segmentar durante baixas doses de dobutamina é considerada indicativa de reserva contrátil e é preditora de melhora da função ventricular após cirurgia de revascularização miocárdica[5]. A ecocardiografia de estresse também apresenta grande valor na estratificação de risco pré-operatório em pacientes submetidos à cirurgia vascular. Um exame normal apresenta alto valor preditivo negativo (93%-100%) para eventos cardiovasculares, sendo que um teste negativo dispensa outras investigações[6].

4.2.2 - Utilização do contraste ecocardiográfico na DAC crônica

O uso de contraste ecocardiográfico por microbolhas possibilita uma melhor definição dos bordos endocárdicos, permitindo uma avaliação mais adequada do espessamento parietal e da função contrátil global e segmentar do VE, em repouso e sob estresse[7].

Embora a ecocardiografia sob estresse tenha alta sensibilidade e especificidade na detecção de isquemia miocárdica, pode haver redução na definição da imagem no pico do estresse, o que aumenta a variabilidade intra e

interobservador[8]. Isso pode ser compensado de modo eficaz e seguro, com o uso do contraste para ultrassom[9].

Os agentes de contraste podem ser utilizados em qualquer modalidade de estresse ecocardiográfico. O *Optimize Trial*, estudo multicêntrico duplo cego, mostrou que a visualização adequada dos segmentos aumentou de 72% para 95% com o uso do contraste; e sob estresse, a diferença aumentou de 67% para 96%, sem e com contraste, respectivamente[10].

4.2.3 - Avaliação da perfusão miocárdica e do fluxo coronariano

A análise da perfusão miocárdica tem basicamente dois objetivos: avaliar isquemia e viabilidade, e é considerada um método adicional e complementar às modalidades existentes. Há duas situações clínicas em que o método tem sido validado: no IAM e na detecção de estenose coronariana.

A detecção não invasiva da DAC tem sido realizada principalmente pela ecocardiografia de estresse e pela medicina nuclear. A ecocardiografia de estresse associada ao uso de contraste permite a avaliação simultânea da contração e perfusão miocárdicas, detectando a repercussão funcional da DAC. Para a análise da perfusão é importante a adição de um vasodilatador coronariano (dipiridamol, adenosina ou análogos), apesar da dobutamina também ser utilizada. A vantagem da ecocardiografia sob estresse associada ao uso do contraste é a associação da análise da perfusão e da contração, no mesmo momento e no mesmo exame, de modo não invasivo, aumentando assim a sensibilidade, sem perda na especificidade do método, estando isento de material radioativo ou toxicidade[11].

Quanto à análise do fluxo de reserva coronariano (FRC), este equivale a uma medida quantitativa da isquemia miocárdica, apresentando íntima relação com a perfusão miocárdica. O FRC é um importante indicador de gravidade da estenose epicárdica ou, na ausência de estenose, da integridade da microcirculação. Sua importância está na avaliação das consequências hemodinâmicas da lesão coronariana, de modo que essa análise deve fazer parte dos testes ecocardiográficos para pesquisa de isquemia miocárdica[11].

O FRC corresponde à capacidade máxima de aumento do fluxo que pode ocorrer em um único vaso coronariano. O fluxo é analisado do seu ponto máximo (que pode ser obtido com a administração de vasodilatadores, como adenosina ou dipiridamol) em relação ao basal, sendo uma relação > 2,0 considerada normal[12].

A sensibilidade e especificidade para detecção de obstrução > 75% na artéria descendente anterior, com um fluxo de reserva < 2,0, é de 91% e 76%, respectivamente[11]. A obtenção do FRC da artéria circunflexa e coronária direita é mais complexa, mas também pode ser feita com o uso do contraste.

A detecção de um fluxo de reserva ≥ 2,0 é seguro para considerar baixa frequência de eventos cardíacos[12].

Tabela 26 – Recomendações da ecocardiografia sob estresse na DAC crônica

Recomendações	Classe
Estratificação de risco de pacientes com DAC	I
Estresse farmacológico na avaliação de isquemia miocárdica em indivíduos com precordialgia típica estável que não podem realizar teste ergométrico máximo ou quando o teste ergométrico não é diagnóstico	I
Avaliação de isquemia miocárdica em indivíduos assintomáticos com teste ergométrico positivo ou duvidoso	I
Estresse farmacológico na avaliação pré operatória de cirurgia não cardíaca de pacientes com três ou mais fatores de risco para DAC, e que não podem se exercitar	I
Avaliação do significado funcional de lesões coronárias no planejamento de angioplastia transluminal percutânea ou cirurgia de revascularização	I
Avaliação de isquemia miocárdica na presença de bloqueio de ramo esquerdo ou alterações que impeçam adequada análise eletrocardiográfica da isquemia	I
Estresse farmacológico na avaliação de viabilidade miocárdica (miocárdio hibernado) para planejamento de revascularização	I
Avaliação de reestenose após revascularização em pacientes com recorrência de sintomas típicos	IIa
Diagnóstico de isquemia miocárdica em pacientes selecionados com baixa probabilidade pré-teste para DAC	IIa
Diagnóstico de isquemia miocárdica em pacientes selecionados com alta probabilidade pré-teste para DAC	IIb
Substituição rotineira do teste ergométrico em pacientes nos quais a análise eletrocardiográfica é adequada	III
Avaliação de rotina em pacientes assintomáticos após revascularização	III

Tabela 27 – Recomendações da ecocardiografia com contraste na DAC crônica

Recomendações	Classe
Eco com contraste para avaliação da função do VE global e segmentar em pacientes com imagens subótimas	I
Eco sob estresse com contraste para delineamento de bordos endocárdicos em pacientes com imagens subótimas em repouso	I
Avaliação do fluxo de reserva coronariano*	IIa
Eco com contraste para avaliação da perfusão miocárdica e determinação da área infartada e prognóstico da função do VE	Iib
Eco com contraste com avaliação da perfusão miocárdica para determinação de isquemia e viabilidade miocárdica	Iib
Uso rotineiro do contraste ecocardiográfico em todos os pacientes para delineamento de bordas endocárdicas	III

**Análise usualmente feita em conjunto com a ecocardiografia de estresse.*

Referências

1. Sicari R, Nihoyannopoulos P, Evangelista A, Kasprzak J, Lancellotti P, Poldermans D, et al; European Association of Echocardiography. Stress echocardiography expert consensus statement: European Association of Echocardiography (EAE). Eur J Echocardiogr. 2008; 9 (4): 415-37.
2. Douglas PS, Khandheria B, Stainback RF, Weissman NJ, Peterson ED, Hendel RC, et al. ACCF/ASE/ACEP/AHA/ASNC/SCAI/SCCT/SCMR 2008 appropriateness criteria for stress echocardiography. Circulation. 2008; 117: 1478-97.
3. Camarozano AC, Resende P, Siqueira-Filho AG, Weitzel LH, Noe R. The effects of beta-blockers on dubutamine-atropine stress echocardiography: early protocol versus standard protocol. Cardiovascular Ultrasound. 2006; 4: 30-4.
4. McCully RB, Roger VL, Mahoney DW, Karon BL, Oh JK, Miller FA, et al. Outcome after normal exercise echocardiography and predictors of subsequent cardiac events: follow-up of 1.325 patients. J Am Coll Cardiol. 1998; 31 (1): 144-9.
5. La Canna G, Alfieri O, Giubbini R, Gargano M, Ferrari R, Visioli O. Echocardiography during infusion of dobutamine for identification of reversible dysfunction in patients with chronic coronary artery disease. J Am Coll Cardiol. 1994; 23: 617-26.
6. Poldermans D, Fioretti PM, Forster T, Thomson IR, Boersma E, el-Said EM, et al. Dobutamine stress echocardiography for the assessment of perioperative cardiac risk in patients undergoing major non-cardiac vascular surgery. Circulation. 1993; 87: 1506-12.
7. Mathias W, Arruda AL, Andrade JL, Campos O, Porter TR. Endocardial border delineation during dobutamine infusion through use of contrast echocardiography. Echocardiography. 2002; 19: 1-6.
8. Dolan MS, Kamal R, El-Shafei A, Puri S, Tamirisa K, Bierig M, et al. Effect of intravenous contrast for left ventricular opacification and border definition on sensitivity and specificity of dobutamine stress echocardiography compared with coronary angiopraphy in technically difficult patients. Am Heart J. 2001; 142: 908-15.
9. Dolan MS, Gala SS, Dodla S, Abdelmoneim SS, Xie F, Coutier D, et al. Safety and efficacy of commercially available ultrasound contrast agents for rest and stress echocardiography: a multicenter experience. J Am Coll Cardiol. 2009; 53: 32-8.
10. Plana JC, Mikati IA, Dokainish H, Lakkis N, Abukhalil RT, Davis R, et al. A randomized cross-over study for evaluation of the effect of image optimization with contrast on the diagnostic accuracy of dobutamine echocardiography in coronary artery disease: the OPTIMIZE trial. J Am Coll Cardiol. 2008; 1: 153-5.
11. Burns PN. Contrast imaging for echocardiography. Principles and instrumentations. Handbook of contrast echo: left ventricular function and myocardial perfusion. 2000; 133-47.
12. Chamuleau SA, Tio RA, De Cock CC, de Muinck ED, Pijls NHJ, van Eck-Smit BLF, et al. Prognostic value of coronary blood flow velocity and myocardial perfusion in intermediate coronary narrowings and multivessel disease. J Am Coll Cardiol. 2002; 39 (5): 852-8.

5. Avaliação de fontes emboligênicas

O sucesso do tratamento ou a redução das sequelas na fase aguda do acidente vascular encefálico isquêmico (AVEI) depende fundamentalmente do reconhecimento precoce da doença, da extensão do processo e do diagnóstico etiológico correto. É importante enfatizar que se identifiquem situações que possam mimetizar AVEI e necessitem intervenção imediata (hipoglicemia, encefalopatia hipertensiva, convulsão etc.), para se evitar, em tais circunstâncias, medidas terapêuticas inapropriadas[1]. Tanto a prevalência como a incidência do AVEI aumentam com a idade e comorbidades associadas. Dados recentes sugerem uma maior incidência de AVEI sucedendo o ataque isquêmico transitório (AIT), principalmente na primeira semana. O risco precoce de AVEI depois de AIT varia de 15%-20% em 90 dias[2]. Diretrizes mais recentes aconselham que a avaliação e o manuseio dos pacientes com AIT deveriam ocorrer dentro de uma ou duas semanas do evento, na tentativa de se prevenir o risco de futuro AVEI[3].

Tabela 28 – Pacientes sob risco de doença cardioembólica

Risco maior (provável)	Risco menor (possível)
Fibrilação atrial	Forame oval patente
Trombos intracavitários	Aneurisma do septo interatrial
Estenose da valva mitral	Comunicação interatrial
Prótese valvar aórtica ou mitral	Prolapso da valva mitral
Endocardite infecciosa	Contraste espontâneo
Infarto agudo do miocárdio	*Strands* na valva mitral
Cardiomiopatia dilatada	Calcificação do anel mitral
Mixoma atrial esquerdo	Calcificação valvular aórtica
Placas ulceradas na aorta	Endocardite marântica

5.1 - Doença cardioembólica

O evento neurológico cardioembólico é definido quando, na ausência de doença cerebrovascular em paciente com AVEI não lacunar, uma potencial fonte cardioembólica é identificada. A evidência de AIT prévio ou AVEI em mais de um território vascular ou embolia sistêmica corrobora o diagnóstico clínico de AVEI cardioembólico. Considerando-se estabelecido o diagnóstico de AVEI ou AIT, a literatura mostra um percentual de cerca de 20% quando se trata de fonte cardioembólica. Essa prevalência pode atingir 40% quando se inclui os AVEI criptogênicos, podendo atingir até 50% em pacientes mais jovens[4].

Nesses cenários, o ETT e ETE tornam-se indispensáveis para identificar a etiologia da doença cardioembólica. Embasados em estudo *retrospectivo*, alguns autores discordam da utilidade da ETE como recurso de rotina diagnóstica nos pacientes com mais de 65 anos de idade[5]. Análise multivariada ajustada para idade, espessamento da placa ateromatosa, presença de doença coronária e hipertensão arterial identificaram o forame oval patente

(FOP) como um fator de risco independente para AVEI criptogênico, tanto em indivíduos jovens como em mais idosos[6]. Mesmo em pacientes sem evidência clínica de fonte emboligênica cardíaca, a ETE foi bastante útil na prevenção secundária, para AVEI, nos pacientes de baixo risco cardiovascular[7]. Estudo prospectivo recente, utilizando a ETE com contraste e comparando pacientes com e sem FOP *versus* pacientes sem e com aterosclerose identificada pelo espessamento médio/intimal da carótida, sugere que um mecanismo não aterosclerótico pode mediar o evento cerebrovascular na presença de FOP[8]. Quando o AIT ou AVEI ocorre em pacientes de alto risco, o ecocardiograma é fundamental e, diante eventos criptogênicos, a realização da ETE pode elucidar possíveis riscos (Tabela 28). Na presença de trombose pélvica, trombose venosa profunda (TVP), embolia pulmonar (EP) ou síndrome de apneia obstrutiva do sono (SAOS), a possibilidade de embolia paradoxical torna-se mais provável[9-11], justificando-se uma investigação etiológica mais acurada nesse grupo de pacientes (Tabela 29). A decisão do fechamento do FOP em pacientes com AVEI criptogênico permanece ambígua[12,13]. A conduta deve ser individualizada conforme cada caso, levando-se em conta a experiência do operador, o pleno esclarecimento do médico da conduta a ser tomada e, obviamente, o consentimento do paciente.

Tabela 29 – Recomendações do ETT e/ou ETE em pacientes com AIT, AVEI ou embolia sistêmica

Recomendações	Classe
Paciente com AIT ou AVEI e comorbidades de maior risco*	I
Paciente jovem (< 45 anos) com AIT ou AVEI agudo	I
Paciente idoso com evidência de AVEI não lacunar	I
AVEI lacunar pré-existente, com suspeita de embolia cerebral ou sistêmica	I
Oclusão aguda de grande artéria central ou periférica	I
AIT ou AVEI criptogênico associado à TVP, TEP ou SAOS	I
Indicação para a ETE quando há causas de baixo risco para AIT detectadas ao ETT	IIa
Orientação para oclusão de CIA ou FOP em pacientes selecionados	IIa
Orientação terapêutica para o uso de anticoagulantes	IIa
Realização pré-hospitalar da ETE na fase aguda do AVEI	III

AIT – ataque isquêmico transitório; AVEI – acidente vascular encefálico isquêmico; ETE – eco transesofágico; ETT – ecocardiografia transtorácica; FOP – forame oval patente; SAOS – síndrome de apneia obstrutiva do sono; TEP – tromboembolismo pulmonar; TVP – trombose venosa profunda.

Referências

1. Adams, HP Jr, Zoppo G, Alberts MJ, Alberts MJ, Bhatt DL, Brass L, et al. Guidelines for the early management of adults with ischemic stroke. A guideline from the American Heart Association/American Stroke Association Stroke Council, Clinical Cardiology Council, Cardiovascular Radiology and Intervention Council, and the Atherosclerotic Peripheral Vascular Disease and Quality of Care Outcomes in Research Interdisciplinary Working Groups. Stroke. 2007; 38: 1655-711.

2. Wu CM, McLaughlin K, Lorenzetti DL, Hill MD, Manns BJ, Ghali WA. Early risk of stroke after transient ischemic attack: a systematic review and meta-analysis. Arch Intern Med. 2007; 167 (22): 2417-22.

3. Sacco RL, Adams R, Albers G, Benavente O, Furie K, Goldstein LB, et al. Guidelines for prevention of stroke in patients with ischemic stroke or transient ischemic attack: a statement for healthcare professionals from the American Heart Association/American Stroke Association Council on Stroke: co-sponsored by the Council on Cardiovascular Radiology and Intervention: the American Academy of Neurology affirms the value of this guideline. Circulation. 2006; 113 (10): e409-e49.

4. Cheitlin MD, Armstrong WF, Aurigemma GP, Beller GA, Bierman FZ, Davis JL, et al. ACC/AHA/ASE 2003 guideline update for the clinical application of echocardiography: a report of the American College of Cardiology/American Heart Association Task Force on Practice Guidelines. J Am Soc Echocardiogr. 2003; 16 (10): 1091-110.

5. Vitebskiy S, Fox K, Hoit BD. Routine transesophageal echocardiography for the evaluation of cerebral emboli in elderly atients. Echocardiography. 2005; 22 (9): 770-4.

6. Handke, Harloff A, Olschewski M, Hetzel A, Manfred O, Andreas H, et al. Patent foramen ovale and cryptogenic stroke in older patients. N Engl J Med. 2007; 357: 2262-8.

7. Tatani SB, Fukujima MM, Lima JC, Ferreira LDC, Ghefter CGM, Prado GF, et al. Impacto clínico da ecocardiografia transesofágica em pacientes com acidente vascular cerebral sem evidência clínica de fonte emboligênica cardíaca. Arq Bras Cardiol. 2001; 76: 453-7.

8. Rodés-Cabau J, Noël M, Marrero A, Rivest D, Mackey A, Bertrand OF, et al. Atherosclerotic burden findings in young cryptogenic stroke patients with and without a patent foramen ovale. Stroke. 2009; 40: 419-25.

9. Cramer SC, Rordorf G, Maki JH, Kramer LA, Grotta JC, Burgin WS, et al. Increased pelvic vein thrombi in cryptogenic stroke: results of the Paradoxical Emboli from Large Veins in Ischemic Stroke (PELVIS) study. Stroke. 2004; 35: 46-50.

10. Sorensen HT, Horvath-Puho E, Pedersen L, Baron JA, Prandoni P. Venous thromboembolism and subsequent hospitalization due to acute arterial cardiovascular events: a 20-year cohort study. Lancet. 2007; 370: 1773-9.

11. Santana GF, Mendes DM. Associação de forame oval patente e síndrome da apnéia obstrutiva do sono como causa de acidente vascular cerebral. Rev Bras Ecocardiogr Imagem Cardiovasc. 2009; 22 (1): 65-8.

12. Windecker S, Meier B. Patent foramen ovale and cryptogenic stroke: to close or not to close? Closure: what else! Circulation. 2008; 118: 1989-98.

13. Messé SR, Kasner SE. Patent foramen ovale in cryptogenic stroke: not to close. Circulation. 2008; 118: 1999-2004.

Tabela 30 – **Recomendações do ETT/ETE na FA**

Recomendações	Classe
Pacientes com FA objetivando confirmar ou excluir cardiopatia estrutural	*I**
Avaliação da cardiopatia para seleção de pacientes candidatos à cardioversão	*I**
Necessidade de cardioversão a curto prazo se a anticoagulação prévia não é possível	*I***
Eventos cardioembólicos anteriores relacionados à presença de trombos atriais	*I***
Contraindicação à anticoagulação quando a decisão da cardioversão pode ser influenciada pelo resultado do exame	*I***
Pacientes com trombo atrial demonstrado em estudo prévio	*I***
Pacientes cuja decisão para cardioverter depende do conhecimento de fatores prognósticos	*I**
Pacientes com FA aguda (< 48 horas) para decidir cardioversão precoce com heparinização breve, sem anticoagulação oral prévia	*I***
Pacientes com FA aguda (< 48 horas) com cardiopatia prévia	*IIa*
Pacientes com FA aguda (< 48 horas) sem cardiopatia prévia	*IIb*
Pacientes com ETE prévia recente sem suspeita de novas alterações clínicas	*III*
Pacientes com anticoagulação plena (INR 2-3), sem cardiopatia de base ou evento tromboembólico atual	*III*
Pacientes necessitando cardioversão de emergência por instabilidade hemodinâmica	*III*

ETT ou ETE** *conforme cada caso.*

6. Fibrilação atrial

Na prática clínica, a fibrilação atrial (FA) é a arritmia mais comum, sendo responsável por cerca de um terço das hospitalizações por distúrbios do ritmo cardíaco. Estima-se que 2,2 milhões na América do Norte e 4,5 milhões na União Europeia têm FA persistente ou paroxística. O risco de desenvolver FA é de um para cada 4 indivíduos a partir dos 40 anos de idade[1], o que corresponde a cerca de 25% naqueles com 55 anos[2]. Em recente diretriz, a classificação da FA representou um consenso para torná-la simplificada e com relevância clínica. Se a arritmia termina espontaneamente, a FA é designada *paroxística*; quando sustentada além de 7 dias, é considerada *persistente*; e de maior duração, quando a cardioversão falhou ou não foi tentada, torna-se *permanente*. Essas categorias não são mutuamente exclusivas[3]. Como a associação entre FA e cardiopatia é frequente, o ETT é indispensável, tanto para identificar como para avaliar a gravidade de tais condições, devendo ser realizado inicialmente em todos os pacientes com FA (nessa avaliação inicial, a ETE não faz parte da rotina)[3,4].

Embora estudos prospectivos e mais abrangentes sejam necessários, alguns índices ou parâmetros adicionais (Doppler convencional ou Doppler tissular e modalidades derivadas) podem ser utilizados na prática clínica para prever a maior possibilidade de recuperação e manutenção do ritmo sinusal pós-cardioversão química ou elétrica[5]. Pacientes com FA paroxística ou persistente, com função do VE normal e AE < 50 mm ou volume indexado do átrio esquerdo < 32 ml/m² têm melhor prognóstico[5]. O ETT ou ETE, quando necessário, pode definir a opção mais apropriada de tratamento para cada caso, permitindo uma menor recorrência da FA.

Referências

1. Lloyd-Jones DM, Wang TJ, Leip EP, Larson MG, Levy D, Vasan RS, et al. Lifetime risk for development of atrial fibrillation: the Framingham Heart Study. Circulation. 2004; 110: 1042-6.
2. Heeringa J, Van der Kuip DA, Hofman A, Kors JA, Herpen G van, Stricker BHCh, et al. Prevalence, incidence and lifetime risk of atrial fibrillation: the Rotterdam study. Eur Heart J. 2006; 27: 949-53.
3. Fuster V, Rydén LE, Cannom DS, Crijns HJ, Curtis AB, Ellenbogen KA, et al. ACC/AHA/ESC 2006 guidelines for the management of patients with atrial fibrillation: a report of the American College of Cardiology/American Heart Association Task Force on Practice Guidelines and the European Society of Cardiology Committee for Practice Guidelines. J Am Coll Cardiol. 2006; 48: e149-246.
4. Cheitlin MD, Armstrong WF, Aurigemma GP, Beller GA, Bierman FZ, Davis JL, et al. ACC/AHA/ASE 2003 guideline update for the clinical application of echocardiography: a report of the American College of Cardiology/American Heart Association Task Force on Practice Guidelines. J Am Soc Echocardiogr. 2003; 16 (10): 1091-110.
5. Leung DY, Boyd A, Ng AA, Chi C, Thomas L. Echocardiographic evaluation of left atrial size and function: current understanding, pathophysiologic correlates, and prognostic implications. Am Heart J. 2008; 156: 1056-64.

7. Massas e tumores intracardíacos

Massas cardíacas identificáveis pela ecocardiografia transtorácica, e se necessário pela ETE, incluem tumores cardíacos primários ou secundários. O eco tridimensional, em alguns casos, pode trazer informações adicionais. Tais achados podem ter implicações terapêuticas envolvendo cirurgia e/ou anticoagulação.

As massas intracardíacas sésseis ou pedunculadas devem ser diferenciadas entre tumores, trombos, vegetações endocárdicas bacterianas, vegetações trombóticas não

bacterianas das colagenoses, trombofilias e doenças consumptivas (marânticas), levando-se em consideração o contexto clínico do paciente.

A massa pode ser um achado ocasional em exame de rotina, ou ser suspeitada em vigência de processos embólicos múltiplos, neurológicos ou periféricos, febre prolongada, variações ascultatorias de sopros cardíacos, ou possibilidade de malignidade com acometimento de câmaras cardíacas ou de espaços pericárdicos.

Os tumores primários mais comuns do adulto são de natureza benigna[1-3],representados pelo mixoma (75% no AE e 15%-20% no AD) e menos frequentemente pelo fibroelastoma[4] – este último correspondendo a cerca de 10% dos tumores primários, ambos com potencial emboligênico, quando pedunculados e móveis. Os tumores primários malignos do coração são mais raros, correspondendo a cerca de 25% de todos os tumores primários do coração, sendo mais frequentes os sarcomas (95%) e os linfomas (5%). Os tumores secundários do coração podem ocorrer por extensão direta (pulmão, mama, esôfago e tumores de mediastino), via hematogênica (melanoma, mama, pulmão, tumores do trato geniturinário e gastrintestinal), via linfática (linfoma e leucemia) ou via venosa (renal, adrenal, hepatoma, tireoide, leiomiossarcoma e pulmão). Os hipernefromas possuem um aspecto típico, alcançando o AD a partir da veia cava inferior. Massas intracardíacas, quando múltiplas e em crianças, são típicas de rabdomiomas. Derrames pericárdicos recorrentes de causa indeterminada devem levantar a suspeita de metástase pericárdica.

Tabela 31 – Recomendações para uso do ETT e/ou ETE em pacientes com massas intracardíacas e tumores

Recomendações	Classe
Avaliação de indivíduos sintomáticos com condições predisponentes à formação de massas intracardíacas*	I
Acompanhamento evolutivo após remoção cirúrgica de massas com possibilidade de recorrência*	I
Pacientes com neoplasia maligna e possibilidade de envolvimento cardíaco*	I
Rastreamento de indivíduos assintomáticos com condições predisponentes à formação de massas intracardíacas	IIb
Pacientes com familiares diretos com história de mixoma familiar	IIa
Pacientes cujo resultado do achado do ecocardiograma não terá impacto na decisão terapêutica	III

**A ETE será indicada como complementação nos casos em que detalhe anatômico da massa, como, por exemplo, o local de inserção ou a origem não puderem ser definidos pelo ETT.*

Referências

1. Reynen K. Frequency of primary tumors of the heart. Am J Cardiol. 1996; 77: 107.
2. Lam KY, Dickens P, Chan AC. Tumors of the heart. A 20-year experience with a review of 12.485 consecutive autopsies. Arch Pathol Lab Med. 1993; 117: 1027-31.
3. Goldman JH, Foster E. Transesophageal (TEE) evaluation of intrcardiac and pericardial masses. Cardiol Clin. 2000; 18: 849-60.
4. Howard RA, Khan AI, Nair CK, et al. Cardiac papillary fibroelastoma: a comprehensive analysis of 725 cases. Am Heart J. 2003; 146: 404-10.

8. Doença pericárdica

A ecocardiografia deve ser indicada na suspeita de afecções pericárdicas, incluindo (mas não somente) derrame pericárdico, massa pericárdica, pericardite constritiva, pericardite efusivo-constritiva, pacientes após cirurgia cardíaca e suspeita de tamponamento cardíaco[1]. Contribui decisivamente na avaliação semiquantitativa do derrame pericárdico e sua repercussão hemodinâmica (dependente do volume e da velocidade de instalação do líquido coletado), além de explorar a etiologia subjacente, se primária (ex.: pericardites, quilotórax) ou secundária (ex.: sangramento, metástase, mixedema, hidropericárdio). O método provê informação a respeito da natureza do fluido, sugerindo a presença de fibrina, coágulo, tumor, ar e cálcio. O derrame pode ser classificado como discreto (localização posterior ou < 10 mm), moderado (envolvendo todo coração, com espaço livre de ecos entre 10-20 mm) e importante (espaço livre de ecos ≥ 20 mm na diástole)[2]. Achados indicativos de compressão cardíaca podem preceder as manifestações clínicas do tamponamento e configuram situação de emergência. Neste contexto, a punção pericárdica guiada pela ecocardiografia pode aliviar o comprometimento hemodinâmico e salvar vidas[3]. Tal procedimento pode ser realizado com segurança em centros com experiência, evitando radiação associada com a fluoroscopia e/ou custo da cirurgia, o que torna a pericardiocentese guiada pela ecocardiografia procedimento de escolha[4]. Indivíduos portadores de derrame pericárdico crônico ou recorrente, não responsivo ao tratamento clínico proposto, podem ser encaminhados para drenagem pericárdica eletiva após avaliação seriada.

O espectro da utilização do ecocardiograma na doença pericárdica abrange ainda defeitos congênitos, trauma, neoplasia, cistos e o diagnóstico diferencial entre pericardite constritiva e miocardiopatia restritiva. Nesta última situação, a presença de variação respiratória exacerbada da onda E do fluxo mitral (> 25%) e, em especial, a velocidade diastólica precoce do anel mitral (e') ao Doppler tecidual > 8,0 cm/s são achados compatíveis com constrição[2].

Tabela 32 – **Recomendações da ecocardiografia nas doenças do pericárdio**

Recomendações	Classe
Suspeita de derrame pericárdico (primário ou secundário)	I
Estudos seriados para avaliação de derrame recorrente	I
Suspeita de pericardite constritiva, detecção precoce de constrição ou diagnóstico diferencial com restrição	I
Suspeita de tamponamento cardíaco (trauma torácico, cirurgia cardíaca, perfuração iatrogênica em cateterismo cardíaco ou estudo eletrofisiológico, rotura de parede ventricular após infarto do miocárdio e dissecção de aorta)	I
Suspeita de cisto pericárdico, massa pericárdica ou agenesia de pericárdio	I
Monitoramento de pericardiocentese	I
Estudos seriados para avaliação de efeito de tratamento sobre o derrame	IIa
Exame de rotina para pequenos derrames em pacientes estáveis hemodinamicamente	III
Pesquisa de espessamento pericárdico sem repercussão	III

Referências

1. Douglas PS, Khandheria B, Stainback RF, Weissman NJ, Brindis RG, Patel MR, et al. ACCF/ASE/ACEP/ASNC/SCAI/SCCT/SCMR 2007 appropriateness criteria for transthoracic and transesophageal echocardiography: a report of the American College of Cardiology Foundation Quality Strategic Directions Committee Appropriateness Criteria Working Group, American Society of Echocardiography, American College of Emergency Physicians, American Society of Nuclear Cardiology, Society for Cardiovascular Angiography and Interventions, Society of Cardiovascular Computed Tomography, and the Society for Cardiovascular Magnetic Resonance endorsed by the American College of Chest Physicians and the Society of Critical Care Medicine. J Am Coll Cardiol. 2007; 50: 187-204.
2. Little WC, Freeman GL. Pericardial disease. Circulation. 2006; 113: 1622-32.
3. Maisch B, Seferovic PM, Ristic AD, Erbel R, Rienmuller R, Adler Y, et al. Guidelines on the diagnosis and management of pericardial diseases executive summary: the task force on the diagnosis and management of pericardial diseases of the European Society of Cardiology. Eur Heart J. 2004; 25: 587-610.
4. Silvestry FE, Kerber RE, Brook MM, Carroll JD, Eberman KM, Goldstein SA, et al. Echocardiography-guided interventions. J Am Soc Echocardiogr. 2009; 22: 213-31.

9. Ecocardiografia nas doenças sistêmicas

A indicação da ecocardiografia nas doenças sistêmicas depende da prevalência de cardiopatia associada, das características peculiares ao comprometimento cardíaco em cada situação e da suspeita clínica de envolvimento cardíaco. Por exemplo, o exame é mandatório em indivíduos portadores de doenças sistêmicas potencialmente causadoras de miocardiopatia restritiva que apresentem sinais e sintomas de insuficiência cardíaca na evolução clínica. Algumas doenças sistêmicas, onde a indicação do exame deve ser considerada, estão descritas a seguir.

9.1 - Insuficiência renal crônica

Alterações morfofisiológicas do ventrículo esquerdo (como hipertrofia, dilatação e disfunção sistólica) são comuns em pacientes com insuficiência renal crônica e predizem pior prognóstico[1]. Diretrizes norte-americanas recomendam o eco para todos os pacientes de diálise de um a três meses após início da terapia renal substitutiva e em intervalos de três anos, subsequentemente, a despeito dos sintomas[2].

9.2 - Amiloidose

O envolvimento cardíaco pela deposição amiloide pode ocorrer como parte da amiloidose sistêmica (mais comum) ou fenômeno isolado. Achados ecocardiográficos sugestivos incluem espessamento das paredes do VE (especialmente na ausência de hipertensão arterial), aumento da ecogenicidade miocárdica e disfunção diastólica (particularmente o padrão restritivo), além de disfunção sistólica (em fases mais tardias), espessamento de valvas e septo interatrial, e derrame pericárdico[3].

9.3 - Sarcoidose

É importante pesquisar a presença de comprometimento cardíaco na sarcoidose (doença granulomatosa de origem desconhecida), pois esta é uma condição potencialmente fatal. Entre as diversas alterações ecocardiográficas que podem ser encontradas, são mais frequentes: disfunção ventricular esquerda, alterações da contratilidade segmentar (incluindo aneurismas), não obedecendo a distribuição territorial coronariana clássica e espessura anormal do septo (espessamento ou afilamento)[4].

9.4 - Neoplasias

O ecocardiograma pode detectar metástases pericárdicas silenciosas em alguns tipos de neoplasia (como mama e pulmão) e monitorar o efeito cardiotóxico de agentes quimioterápicos.

9.5 - Colagenoses

O exame pode diagnosticar alterações associadas ao lúpus, como derrame pericárdico e vegetações estéreis, e à esclerodermia, como a hipertensão pulmonar.

Referências

1. Barberato SH, Pecoits Filho R. Alterações ecocardiográficas em pacientes de hemodiálise. Arq Bras Cardiol. 2009; *in press*.
2. HK/DOQI clinical practice guidelines for cardiovascular disease in dialysis patients. Am J Kidney Dis. 2005; 45: S1-153.
3. Selvanayagam JB, Hawkins PN, Paul B, Myerson SG, Neubauer S. Evaluation and management of the cardiac amyloidosis. J Am Coll Cardiol. 2007; 50: 2101-10.
4. Kim JS, Judson MA, Donnino R, Gold M, Cooper LT Jr, Prystowsky EN, et al. Cardiac sarcoidosis. Am Heart J. 2009; 157: 9-21.

10. Doenças da aorta, artéria pulmonar e veias

10.1 - Aorta torácica

A avaliação global da aorta torácica e da porção inicial da aorta abdominal pode ser obtida a partir da ecocardiografia, empregando as técnicas transtorácica e transesofágica. Podemos avaliar a raiz aórtica, os seios de Valsalva, a junção sinotubular, a porção inicial da porção tubular da aorta ascendente, a aorta transversa e as porções iniciais da aorta descendente torácica e abdominal pela técnica transtorácica na maioria dos pacientes, mas a ecocardiografia transesofágica é indubitavelmente a técnica preferível quando informações detalhadas destas estruturas são necessárias para o diagnóstico e manejo terapêutico dos pacientes. A rigor, a única porção da aorta torácica não visibilizada pelo ecocardiograma transesofágico é a região de transição entre as aortas ascendente e transversa pela interposição da traqueia entre o transdutor e a aorta[1].

Aneurismas na aorta ascendente podem ser avaliados pela técnica transtorácica e possíveis complicações, como ruptura para cavidades cardíacas e refluxos aórticos, podem ser diagnosticadas pelo Doppler e Color Doppler. Nas aortas transversa e descendente, contudo, essa técnica tem limitações, e a ETE é claramente superior[2].

O ETT pode diagnosticar dissecção aórtica quando as porções iniciais da aorta ascendente, a aorta transversa e as porções iniciais da aorta descendente torácica e abdominal estiverem acometidas. Entretanto, a ETE é mais acurada, sobretudo na avaliação do segmento descendente. A classificação da dissecção segundo os critérios de deBakey e de Stanford pode ser facilmente realizada, definindo a gravidade e extensão da dissecção. Locais de ruptura da íntima podem ser localizados, e isto tem implicações no planejamento do tratamento cirúrgico da patologia. Além disso, potenciais complicações, como rupturas aórticas, regurgitação aórtica, derrames pericárdico e pleural e disfunção do VE, podem ser diagnosticadas e monitoradas. A avaliação de comprometimento dos ramos do arco aórtico é incompleta e outras técnicas de imagem podem ser necessárias para tal finalidade[3,4]. Nos hematomas intramurais, o eco transesofágico é útil no diagnóstico diferencial com aneurismas verdadeiros com trombose mural associada, e pode caracterizar úlceras ateroscleróticas penetrantes e suas complicações. Eventualmente, mais de uma técnica de imagem pode ser necessária para fechar o diagnóstico[5].

10.2 - Artéria pulmonar

Da mesma forma que a aorta, o tronco da artéria pulmonar e a porção inicial dos ramos pulmonares podem ser visibilizados tanto no ETT quanto na ETE. A ecocardiografia transesofágica aborda essa região mais facilmente, permitindo inclusive que uma extensão maior da artéria pulmonar direita seja analisada, o que permite melhor apreciação de trombos no território proximal da artéria pulmonar. Dilatações desses vasos também podem ser diagnosticadas. As dilatações da artéria pulmonar são lesões incomuns e podem estar associadas a diferentes etiologias, como cardiopatias congênitas, vasculites sistêmicas, colagenoses, infecções e traumas. Dilatação idiopática da artéria pulmonar é diagnosticada quando se exclui patologia concomitante.

10.3 - Veias

Anomalias nas porções distais das veias cavas superior e inferior podem ser diagnosticadas pelas técnicas transtorácica e transesofágica. A presença de trombos nesses trajetos e a extensão de tumores para as cavidades direitas (tumor de Wilms é o maior exemplo) podem ser avaliadas. A ETE é particularmente útil na identificação de trombos ou vegetações na veia cava superior em pacientes com cateteres de longa permanência. Outra anomalia facilmente diagnosticada é a persistência de veia cava superior esquerda, que deve ser suspeitada na presença de seio venoso coronariano dilatado e pode ser identificada a partir de um corte supraesternal modificado ou supraclavicular esquerdo, confirmada com o uso de contraste em veia do membro superior esquerdo. A identificação das 4 veias pulmonares é muito difícil na técnica transtorácica (o corte supraesternal transversal nem sempre é muito nítido), e mesmo na ETE a visibilização das 4 veias nem sempre é possível. O estudo do fluxo nessas

veias ao Doppler e Color Doppler pode dar informações hemodinâmicas importantes, principalmente quanto à disfunção diastólica do VE e a gravidade da regurgitação mitral. Da mesma forma, a avaliação da cava inferior e das veias hepáticas pode dar informações importantes quanto à volemia, pressão venosa sistêmica, diagnóstico de constricção/restrição, função do VD e gravidade da regurgitação tricúspide.

Tabela 33 – Recomendações do ETT e/ou ETE nas doenças aórticas e dos grandes vasos

Recomendações	ETT Classe	ETE Classe
Dissecção aórtica e suas variantes (hematoma intramural, úlcera aterosclerótica penetrante)	IIa	I
Aneurismas aórticos verdadeiros (ateroscleróticos, Marfan e doenças do tecido conjuntivo)	I	I
Rotura traumática da aorta (dissecção ou transecção)	IIa	I
Doenças degenerativas (aterotrombose) ou inflamatórias (arterites) da aorta torácica, com fenômenos tromboembólicos ou oclusões arteriais crônicas	IIa	I
Acompanhamento das dissecções ou suas variantes, após tratamento conservador, procedimentos intervencionistas (*stent*) ou cirurgia, com ou sem complicações	I	I
Rastreamento familiar de parentes de pacientes com síndrome de Marfan ou outras doenças do tecido conjuntivo	I	I
Suspeita de arterite de Takayasu	I	I
Síndromes de obstrução de cava superior ou inferior	I	IIa
Presença de tumores abdominais com conhecido potencial de progressão para cavidades direitas via veia cava	I	IIa
Avaliação rápida de volemia ou pressão venosa sistêmica em pacientes sob terapia intensiva	I	IIa

Referências

1. Cheitlin MD, Armstrong WF, Aurigemma GP, Beller GA, Bierman FZ, Davis JL, et al. ACC/AHA/ASE 2003 guideline update for the clinical application of echocardiography. A report of the American College of Cardiology/American Heart Association Task Force on Practice Guidelines (ACC/AHA/ASE Committee to Update the 1997 Guidelines for the Clinical Application of Echocardiography). J Am Coll Cardiology. 2003; 42: 954-70.
2. Wiet SP, Pearce WH, McCarthy WJ, Joob AW, Yao JS, McPherson DD. Utility of transesophageal echocardiography in the diagnosis of disease of the thoracic aorta. J Vasc Surg. 1994; 20: 613-20.
3. David TE. Aortic valve-sparing operations for aortic root aneurysm. Semin Thorac Cardiovasc Surg. 2001; 13: 291-6.
4. Hagan PG, Nienaber CA, Isselbacher EM, Bruckman D, Karavite DJ, Russman PL, et al. The International Registry of Acute Aortic Dissection (IRAD): new insights into an old disease. JAMA. 2000; 283: 897-903.
5. Maraj R, Rerkpattanapipat P, Jacobs LE, Makornwattana P, Kotler MN. Meta-analysis of 143 reported cases of aortic intramural hematoma. Am J Cardiol. 2000; 86: 664-8.

11. Ecocardiograma intraoperatório em cirurgias cardíacas e não cardíacas

Essa técnica de monitoramento das cirurgias cardíacas permite ao cirurgião avaliar em tempo real detalhes anatômicos e funcionais, proporcionando informações imediatas sobre os resultados cirúrgicos e auxiliando nas manobras para retirada de ar das cavidades.

A forma atual de se utilizar o ecocardiograma nas cirurgias cardíacas é por via transesofágica, pois esta apresenta grandes vantagens sobre a via epicárdica. Na grande maioria dos casos, a ETE é o método utilizado, pois apresenta a vantagem de não interromper o procedimento cirúrgico e de não entrar em campo estéril. A sonda pediátrica deve ser utilizada, em geral, em crianças com peso entre 6,0-20 Kg. A técnica epicárdica, em que o transdutor transtorácico é aplicado diretamente sobre o coração, fica reservada para os casos de impossibilidade absoluta ou relativa do uso do esôfago devido a patologias (câncer de esôfago, divertículo, estenose etc) ou em casos de discrasia sanguínea. Nesses casos, a consulta a um endoscopista pode ser necessária. Para consulta mais detalhada, a Sociedade Americana de Ecocardiografia disponibiliza um guia da técnica epicárdica intraoperatória[1].

O eco epiaórtico pode ser ferramenta importantíssima nos pacientes com doença ateromatosa avançada. Pode-se utilizar o transdutor próprio para esse fim (miniaturizado e existente no mercado) ou um transdutor linear. A imagem ultrassonográfica da aorta permite a escolha de um local

adequado para canulação e pinçamento na aorta, reduzindo a incidência de acidentes vasculares cerebrais e outras complicações da aorta[1].

Idealmente, o serviço de ecocardiografia deve disponibilizar um aparelho para a realização do ecocardiograma intraoperatório. As complicações da passagem e permanência da sonda no esôfago são raras e mais frequentemente a queixa principal é de dor à deglutição.

Alguns serviços utilizam o eco intraoperatório em todas as cirurgias cardíacas com e sem a utilização de circulação extracorpórea. Nas cirurgias não cardíacas, tal método também pode ser empregado. Por ser capaz de fornecer dados hemodinâmicos e estruturais de imediato, os pacientes cardiopatas em cirurgias não cardíacas podem vir a ser candidatos. Nas cirurgias de grande porte, como as cirurgias vasculares e transplantes hepáticos, o eco intraoperatório pode ser de grande valor, permitindo a detecção precoce da isquemia, a partir da detecção de alterações da contratilidade segmentar que antecedem as alterações do ECG na cascata isquêmica. Na atualidade, com o advento das técnicas cirúrgicas por meio de acesso cirúrgico minimamente invasivo para implante de próteses valvares, a ETE tem tido papel relevante na seleção e monitoramento do procedimento.

Tabela 34 – Recomendações para uso de ecocardiograma intraoperatório em cirurgias cardíacas e não cardíacas

Recomendações	Classe
Distúrbios hemodinâmicos graves, agudos e persistentes, com função ventricular duvidosa, que não respondem ao tratamento	I
Reparo cirúrgico de lesões valvares, cardiomiopatia hipertrófica e dissecção aórtica com possível envolvimento da valva aórtica	I
Avaliação de troca valvar complexa, que necessite de homoenxerto ou reimplate das artérias coronárias	I
Cirurgia da maioria das cardiopatias congênitas que requerem *bypass* cardiopulmonar	I
Cirurgia na endocardite com exame pré-operatório inadequado ou com suspeita de extensão para o tecido perivalvar	I
Colocação de dispositivos intracardíacos, monitorização destes implantes e outras intervenções cirúrgicas	I
Avaliação de realização de janela pericárdica em pacientes com derrame pericárdico loculado ou posterior	I
Cirurgias não cardíacas de grande porte em pacientes com alto risco de isquemia miocárdica, infarto miocárdico ou distúrbio hemodinâmico	IIa
Troca valvar, doença aórtica ateromatosa, procedimento de Maze, reparo de aneurisma cardíaco, remoção de tumores cardíacos, trombectomia intracardíaca e embolectomia pulmonar	IIa
Detecção de embolia gasosa durante a cardiotomia, cirurgia de transplante cardíaco e procedimentos neurocirúrgicos	IIa
Suspeita de trauma cardíaco, reparo de dissecção aguda de aorta torácica sem envolvimento valvar e detecção dos sítios de anastomose durante transplantes de coração e ou pulmão	IIb
Avaliação da função miocárdica regional durante ou após procedimentos de cirurgia de revascularização miocárdica sem circulação extracorpórea	IIb
Pericardiectomia, derrame pericárdico e cirurgia pericárdica	IIb
Avaliação de perfusão miocárdica, anatomia coronária e patência de enxertos	IIb
Detectar fluxo residual após interrupção de ducto arterioso patente	IIb
Reparo cirúrgico de defeito do septo interatrial secundum não complicado	III

Referências

1. Glas KE, Swaminathan M, Reeves ST, Shanewise JS, Rubenson D, Smith PK, et al. Guidelines for the performance of a comprehensive intraoperative epiaortic ultrasonographic examination: recommendations of the America Society of Echocardiography and the Society of Cardiovascular Anesthesiologists; endorsed by Society of Thoracic Surgeons. J Am Soc Echocardiogr. 2007; 20: 427-37.

2. Shanewise JS, Cheung AT, Aronson S, Stewart WJ, Weiss RL, Mark JB, et al. ASE/SCA guidelines for performing a comprehensive intraoperative multiplane echocardiography examination: recommendations of the American Society of Echocardiography Council for Intraoperative Echocardiography and the Society of Echocardiography and the Society of Cardiovascular Anesthesiologists Task Force for Cetification in Perioperative Transesophageal Echocardiography. J Am Soc Echocardiogr. 1999; 12: 884-900.

12. Ecocardiografia em procedimentos intervencionistas

A ecocardiografia é um instrumento indispensável não só para o diagnóstico, mas também no auxílio das intervenções terapêuticas percutâneas. É responsável pela identificação, seleção e monitoramento dos pacientes, assim como pelo seu acompanhamento tardio. Somado a isso, no laboratório de cateterismo cardíaco, seu uso também tem demonstrado uma redução do tempo de fluoroscopia e na quantidade de contraste utilizado, o que configura ganho secundário adicional da utilização dessa tecnologia[1].

Os procedimentos intervencionistas que necessitam do apoio da ecocardiografia estão descritos na Tabela 36.

12.1 - Punção transeptal

A punção transeptal é utilizada quando o acesso ao átrio esquerdo é necessário. O exame transtorácico (ETT) ou a ecocardiografia transesofágica (ETE) auxilia esses procedimentos, permitindo a visibilização direta do cateter de punção transeptal e sua relação com a fossa oval[4], diminuindo o risco de punção inadvertida da aorta intrapericárdica, da artéria pulmonar ou da parede atrial. A ecocardiografia intracardíaca (EIC) oferece vantagens em relação à ETE, por não ser necessária a sedação do paciente e apresentar melhor resolução.

12.2 - Atriosseptostomia com cateter balão ou lâmina

A atriosseptostomia de Rashkind, realizada na sala de cateterismo como tratamento paliativo em crianças portadoras de transposição das grandes artérias, continua sendo amplamente empregada nos dias atuais. Esse procedimento, na maioria das vezes, é realizado na sala de hemodinâmica sob fluoroscopia, mas também pode ser executado à beira do leito na unidade de terapia intensiva neonatal, sob orientação exclusiva do ETT, evitando assim o transporte do neonato, cuja abordagem tem se mostrado segura e efetiva em vários estudos[5].

12.3 - Oclusão percutânea dos defeitos septais

No fechamento das comunicações interatriais (CIA) por dispositivos introduzidos por via percutânea, é indispensável a ETE não só para a seleção de candidatos, mas, sobretudo, na sala de hemodinâmica, para posicionamento e liberação da prótese, além da avaliação imediata de fluxos residuais e o seguimento tardio[6,7]. As informações mais específicas

TabelA 35 – Recomendações de monitorização ecocardiográfica (ETT ou ETE) na sala de hemodinâmica

Recomendações	Classe
Punção transeptal	I
Atriosseptostomia com cateter balão ou lâmina	I
Oclusão percutânea dos defeitos septais (comunicação interatrial, forame oval patente e comunicações interventriculares)	I
Procedimentos de ablação de arritmias por radiofrequência	I
Pericardiocentese	I
Biópsia miocárdica	I
Valvoplastia percutânea com balão na estenose mitral (VPEM)	I
Alcoolização percutânea septal em miocardiopatia hipertrófica obstrutiva	I
Reparo percutâneo da valva mitral	I
Implante percutâneo de endoprótese valvar	I
Outras situações: procedimentos para complementação da cirurgia de Fontan (fechamento percutâneo de fenestrações com próteses); procedimentos híbridos para implante de próteses intracardíacas por punção direta do coração e oclusão percutânea do apêndice atrial esquerdo em alguns casos de fibrilação atrial	I
Implante de endopróteses aórticas para tratamento de aneurismas, dissecções, hematomas ou úlceras parietais da aorta torácica[2]	IIb

Dependendo do procedimento ao qual o paciente será submetido, estará indicada a utilização do método transtorácico (ETT), transesofágico (ETE) ou intracardíaco (EIC)[3]. (Tabela 36).

Tabela 36 – Recomendações das modalidades ecocardiográficas indicadas para o uso durante procedimentos intervencionistas

Procedimento intervencionista	ETT	ETE	EIC
Punção transeptal	+	++	++
Valvoplastia percutânea com balão na EM (VPEM)	++	+++	++
Oclusão percutânea de defeitos septais (CIA, FOP e CIV)	+	+++	++
Alcoolização percutânea septal em CMH obstrutiva	++	++	-
Reparo percutâneo da valva mitral	+	+++	+
Assistência de implante percutâneo de dispositivo no VE	-	++	++
Implante percutâneo de endoprótese valvar aórtica	-	+	+
Atriosseptostomia com balão ou lâmina	++	++	++
Implante oclusor do apêndice atrial esquerdo	-	++	++
Biópsia intravascular e miocárdica	++	++	++
Uso em cardiopatias congênitas (complementação do procedimento de Fontan, correção de coarctação da aorta	+	+	+
Implante de endoprótese na aorta torácica	-	-	+

Legenda: (-) não documentado uso e benefício na literatura; (+) descrito uso e benefício existente, mas estudos futuros precisam ser delineados; (++) apresenta vantagens quando utilizado; (+++) documentação clara quanto ao uso e benefício do método. CMHO – cardiomiopatia hipertrófica obstrutiva; CIA – comunicação interatrial; CIV – comunicação interventricular; EM – estenose mitral; FOP – forame oval patente.

referentes às características dos defeitos, como número de orifícios, suas dimensões, localização no septo e características das bordas que os circundam, são mais bem avaliadas pela ecocardiografia transesofágica, que pode ser realizada ambulatorialmente ou imediatamente antes do implante, já na sala de hemodinâmica[7]. A realização do estudo transesofágico previamente ao dia do cateterismo traz vantagens quanto à programação do procedimento, seleção do dispositivo que será utilizado e aconselhamento familiar. O procedimento de oclusão da comunicação interatrial é continuamente monitorado pela ETE, podendo também ser realizada a partir da EIC e da ETE tridimensional (3D) em tempo real, este último permitindo uma análise extremamente detalhada da anatomia do septo interatrial[8,9]. Nos casos em que não seja possível a utilização da ETE para guiar a oclusão percutânea dos defeitos septais, está indicado o uso de EIC[10].

Na oclusão percutânea da CIA, a ecocardiografia auxilia na medida do orifício e na escolha do número do dispositivo a ser empregado. Também monitora o posicionamento de guias, cateteres e bainhas no interior do coração e determina a disposição dos discos esquerdo e direito da prótese, antes e após a sua liberação[11]. Também se constitui em função primordial da ecocardiografia a análise cuidadosa da função das valvas aórtica e tricúspide e a detecção e graduação de possível fluxo residual.

12.4 - Estudos eletrofisiológicos para ablação por radiofrequência de focos arritmogênicos

Nos estudos eletrofisiológicos, a ecocardiografia intracardíaca é a modalidade ideal para monitorar e auxiliar tal procedimento[8]. Caso a EIC não esteja disponível, poderá ser substituída pela ETE. A utilização da ecocardiografia durante esse procedimento permite a realização da punção transeptal de forma segura, visibilização das veias pulmonares, posicionamento adequado do cateter no óstio da veia pulmonar – e não no seu interior –, monitora o aquecimento excessivo do tecido por meio da identificação de microbolhas e permite também a pesquisa de trombos, assim como o mapeamento completo do átrio esquerdo.

12.5 - Pericardiocentese

A eficácia e segurança da pericardiocentese guiada pela ecocardiografia tem sido demonstrada em vários subgrupos, incluindo os pacientes pediátricos[12,13].

12.6 - Biópsia miocárdica

As biópsias endomiocárdicas são tipicamente realizadas no ventrículo direito para diagnosticar os vários tipos de desordens do miocárdio, incluindo cardiomiopatia infiltrativa e rejeição em transplante cardíaco[14].

A ecocardiografia, particularmente o ETT, é uma modalidade de imagem muito útil nos procedimentos de biópsia intracardíaca e intravascular. Apesar da ETE e da EIC oferecerem imagens mais precisas que a ETT, os riscos adicionais e o custo mais alto destas modalidades fazem com que só sejam recomendadas em pacientes altamente selecionados.

12.7 - Outras indicações da monitorização ecocardiográfica

Na valvoplastia mitral percutânea, o ETT ou a ETE está indicada, pois auxilia na punção transeptal, pesquisa de trombo, avaliação dos gradientes e área valvar pré e pós-procedimento, assim como o reconhecimento precoce de possíveis complicações, como derrame pericárdico, formação de trombo, insuficiência mitral grave etc.

Recentemente, com o surgimento do implante percutâneo de endoprótese valvar aórtica, seja por via percutânea ou transapical, a ETE tem se mostrado de grande utilidade[15]. Nos reparos da valva mitral e na correção das deiscências protéticas, a ETE 3D também tem sido de grande valia.

Na ablação septal com álcool (ASA) dos casos de cardiomiopatia hipertrófica, a ecocardiografia (ETT ou ETE) com contraste (microbolhas, podendo também ser utilizado o próprio contraste radiológico agitado) está indicada, tendo durante o procedimento o objetivo primordial de detectar o ramo septal da descendente anterior esquerda que irriga a porção do septo interventricular em que ocorre o contato com a movimentação anterior da valva mitral.

Existem outras situações mais específicas em que a ecocardiografia está recomendada para monitorar procedimentos durante intervenções na sala de hemodinâmica, como na complementação da cirurgia de Fontan, em que está indicado o fechamento percutâneo de fenestrações com próteses; nos procedimentos híbridos para implante de próteses intracardíacas por punção direta do coração; e na oclusão percutânea do apêndice atrial esquerdo, em alguns casos de fibrilação atrial.

12.8 - Usos emergentes

Recentemente, tem sido descrito na literatura a utilização da ecocardiografia percutânea intrapericárdica (EPIP) em pacientes submetidos à ablação epicárdica de focos arritmogênicos, mostrando-se um método seguro e efetivo durante procedimentos eletrofisiológicos que envolvam acesso pericárdico. Tal acesso permite, em tempo real, imagens de alta resolução não habitualmente ou não facilmente obtidas com a EIC, devido à interferência dos cateteres utilizados na ablação[8].

A nova aplicação da imagem tridimensional (3D) na ecocardiografia oferece uma contribuição significativa nos procedimentos intervencionistas. Quando a imagem 3D é utilizada na biópsia miocárdica, o procedimento fica mais seguro e eficaz[16].

Em alguns centros, a sonda esofágica tridimensional em tempo real (ETE 3D) já está disponível. Trata-se de uma ferramenta que vem acrescentar um ganho importante à ecocardiografia, podendo vir a ser o método preferencial, quando disponível, em diversas situações, como, por exemplo, na oclusão percutânea de defeitos septais, principalmente nas comunicações interatriais e no reparo percutâneo da valva mitral.

Referências

1. Van der Velde ME, Perry SB. Transesophageal echocardiography during interventional catheterization in congenital heart disease. Echocardiography. 1997; 14: 513-28.
2. Fischer CH, Campos FO, Fonseca JHAP, Alves CMR, Sousa JAM, de Lira Filho EB, et al. Utilização da ecocardiografia transesofágica durante implante de endoprótese aórtica (stent). Experiência inicial. Arq Bras Cardiol. 2001; 77: 1-4.
3. Silvestry FE, Kerber RE, Brook MM, Carroll JD, Eberman KM, Goldstein SA, et al. ASE recommendations for clinical practice: echocardiography: guided interventions. J Am Soc Echocardiogr. 2009; 22 (3): 213-31.
4. Hurrell DG, Nishimura RA, Symanski JD,Holmes DR. Echocardiography in the invasive laboratory: utility of two-dimensional echocardiography in performing transseptal catheterization. Mayo Clin Proc. 1998; 73: 126-31.
5. Kakadekar AP, Hayes A, Rosenthal E, Huggon IC, Baker EJ, Qureshi SA, et al. Balloon atrial septostomy in the intensive care unit under echocardiographic control: nine years experience. Cardiol Young. 1992; 2: 175-8.
6. Fischer G, Stieh J, Uebing A, Hoffmann U, Morf G, Kramer HH. Experience with transcatheter closure of secundum atrial septal defects using the Amplatzer septal occluder: a single centre study in 236 consecutive patients. Heart. 2003; 89: 199-204.
7. Pedra SR, Pedra CA, Assef JE, Cassar RS, Esteves CA, Braga SN, et al. Percutaneous closure of atrial septal defects. The role of transesophageal echocardiography. Arq Bras Cardiol. 1999; 72 (1): 59-69.
8. Hijazi ZM, Shivkumar K, Sahn DJ. Intracardiac echocardiography during interventional and electrophysiological cardiac catheterization. Circulation. 2009; 119: 587-96.
9. Marx GR, Sherwood MC, Fleishman C, Van Praagh R. Three-dimensional echocardiography or the atrial septum. Echocardiography. 2001; 18 (5): 433-43.
10. Zanchetta M, Rigatelli G, Pedon L, Zennaro M, Carrozza A, Onorato E, et al. Transcatheter atrial septal defect closure assisted by intracardiac echocardiography: 3-year follow-up. J Interv Cardiol. 2004: 17 (2): 95-8.
11. Pedra CA, Pedra SR, Esteves CA, Pontes SC Jr, Braga SL, Arrieta SR, et al. Percutaneous closure of perimembranous ventricular septal defects with the Amplatzer devide: technical and morphological considerations. Catheter Cardiovasc Interv. 2004; 61 (3): 403-10.
12. Tsang T, El-Najdawi E, Freeman W, Hagler D, Seward J, O'Leary P. Percutaneous echocardiographically guided pericardiocentesis in pediatric patients: evaluation of safety and efficacy. J Am Soc Echocardiogr. 1998; 11: 1072-7.
13. Cauduro S, Moder K, Tsang T, Seward J. Clinical and echocardiographic characteristics of hemodynamically significant pericardial effusions in patients with systemic lupus erythematosus. Am J Cardiol. 2003; 92: 1370-2.
14. Ragni T, Martivelli L, Goggi C, Speziali G, Rinaldi M, Roda G, et al. Echocontrolled endomyocardial biopsy. J Heart Transplant. 1990; 9: 538-42.
15. Bleiziffer S, Ruge H, Mazzitelli D, Schreiber C, Hutter A, Laborde JC, et al. Results of percutaneous and transapical transcatheter aortic valve implantation performed by a surgical team. Eur J Cardiothoracic Surg. 2009; 35 (4): 615-20.
16. McCreery CJ, McCulloch M, Ahmad M, de Filippi CR. Real-time 3-dimensional echocardiography imaging for right ventricular endomyocardial biopsy: a comparison with fluoroscopy. J Am Soc Echocardiogr. 2001; 14: 927-33.

13. Cardiologia fetal, cardiologia pediátrica e cardiopatias congênitas do adulto

13.1 - Recomendações para ecocardiografia fetal

A ecocardiografia fetal é ferramenta fundamental para o diagnóstico cardiológico intrauterino[1-8]. Muitas cardiopatias graves, com necessidade de atendimento clínico-cirúrgico de emergência logo após o nascimento, passaram a ter seu diagnóstico conhecido ainda na vida intrauterina, propiciando o planejamento antecipado das ações a serem adotadas pela equipe médica no pós-parto imediato ou mesmo durante a vida fetal[1,5,6]. O exame pode ser realizado no primeiro trimestre, tanto por via transvaginal como transabdominal[7]. Entretanto, é a partir da 18ª semana de gestação até o termo que a maioria das alterações estruturais ou funcionais do coração fetal podem ser identificadas. O ritmo cardíaco fetal deve ser avaliado em todas as gestantes, na busca da detecção de arritmias graves e potencialmente fatais, que irão necessitar de tratamento e acompanhamento pré-natal, assim como de sua diferenciação com arritmias de menor significado clínico. A avaliação da função cardíaca fetal, tanto sistólica como diastólica, é essencial em situações de doenças miocárdicas primárias ou secundárias, tal como ocorre no diabetes materno[9].

Quando detectada uma cardiopatia estrutural, especialmente se complexa, um importante incremento nas informações morfofuncionais pode ser obtido com o ecocardiograma tridimensional (3D) e o tetradimensional (4D), utilizando a tecnologia STIC (*spatio-temporal image correlation*, ou correlação têmporo-espacial da imagem)[10,11].

As indicações clínicas e as recomendações para ecocardiografia fetal estão sumarizadas na Tabela 37.

Tabela 37 – Recomendações para ecocardiografia fetal

Recomendações	Classe
Detecção ou exclusão de anormalidades cardíacas fetais estruturais ou funcionais como rotina da avaliação pré-natal, independentemente da presença de fatores de risco para cardiopatias	I
Translucência nucal aumentada à ultrassonografia obstétrica no primeiro trimestre	I
Detecção ou suspeita de alterações cardíacas à ultrassonografia obstétrica	I
Presença de alterações do ritmo cardíaco	I
Presença de história familiar materna ou paterna de cardiopatias congênita	I
Cariótipo alterado	I
Diabetes materno	I
Lúpus eritematoso sistêmico ou outra colagenose materna	I
Exposição a agentes teratogênicos	I
Uso materno de indometacina, aspirina, anti-inflamatórios e outros agentes que interfiram no metabolismo da prostaglandina	I
Anormalidades extracardíacas detectadas à ultrassonografia obstétrica	I
História de perdas fetais anteriores	I
Restrição do crescimento intrauterino	I
Oligodrâmnio ou polidrâmnio	I
Hidropisia fetal	I
Idade materna avançada	I
Uso materno de substâncias com potencial efeito deletério sobre o coração fetal (álcool, fumo e drogas com ação sobre o sistema nervoso central)	I
Infecções virais ou parasitárias maternas	I
Avaliação do coração fetal no primeiro trimestre da gestação por ecocardiografia transvaginal ou transabdominal	IIb
Avaliação detalhada da morfologia cardíaca fetal por ecocardiograma 3D/4D	IIa

Referências

1. Stümpflen I, Stümpflen A, Wimmer M, Bernaschek G. Effect of detailed fetal echocardiography as part of routine prenatal ultrasonographic screening in detection of congenital heart disease. Lancet. 1996; 348: 854-7.
2. Sharland G. Routine fetal cardiac screening: what are we doing and what should we do? Prenat Diagn. 2004; 24 (13): 1123-9.
3. Bakiler AR, Ozer EA, Kanik A, Kanit H, Aktas FN. Accuracy of prenatal diagnosis of congenital heart disease with fetal echocardiography. Fetal Diagn Ther. 2007; 22 (4): 241-4.
4. Wood D, Respondek-Liberska M, Puerto B, Weiner S; WAPM Ultrasonography Working Group. Perinatal echocardiography: protocols for evaluating the fetal and neonatal heart. J Perinat Med. 2009; 37 (1): 5-11.
5. Chew C, Stone S, Donath SM, Penny DJ. Impact of antenatal screening on the presentation of infants with congenital heart disease to a cardiology unit. J Paediatr Child Health. 2006; 42 (11): 704-8.
6. McBrien A, Sands A, Craig B, Dornan J, Casey F. Major congenital heart disease: antenatal detection, patient characteristics and outcomes. J Matern Fetal Neonatal Med. 2008; Dec 15: 1-5 [Epub ahead of print].
7. Yagel S, Cohen SM, Messing B. First and early second trimester fetal heart screening. Curr Opin Obstet Gynecol. 2007; 19 (2): 183-90.
8. International Society of Ultrasound in Obstetrics & Gynecology. Cardiac screening examination of the fetus: guidelines for performing the 'basic' and 'extended basic' cardiac scan. Ultrasound Obstet Gynecol. 2006; 27(1): 107-13.
9. Zielinsky P, Luchese S, Manica JL, Piccoli A, Nicoloso LH, Leite MF, et al. Left atrial shortening fraction in fetuses with and without myocardial hypertrophy in diabetic pregnancies. Ultrasound Obstet Gynecol. 2009; 33: 182-7.
10. DeVore GR. Three-dimensional and four-dimensional fetal echocardiography: a new frontier. Curr Opin Pediatr. 2005; 17 (5): 592-604.
11. Uittenbogaard LB, Haak MC, Spreeuwenberg MD, Van Vugt JM. A systematic analysis of the feasibility of four-dimensional ultrasound imaging using spatiotemporal image correlation in routine fetal echocardiography. Ultrasound Obstet Gynecol. 2008; 31 (6): 625-32.

13.2 - Recomendações para ecocardiografia em recém-nascidos

Os recém-nascidos devem ser avaliados como um grupo à parte, devido à fisiologia da circulação cardiovascular transicional, presente nesta faixa etária, e à coexistência de anomalias pulmonares frequentes[1-4].

A circulação transicional do recém-nascido pode dificultar o diagnóstico de anomalias cardiovasculares graves e, devido a mudanças rápidas na pressão arterial pulmonar e na patência do canal arterial, são necessários estudos ecocardiográficos evolutivos.

As anomalias congênitas são as mais frequentes, seguidas pelas funcionais, infecciosas, metabólicas e as associadas com doenças sistêmicas. Além disso, a crescente indicação de cirurgia cardíaca neonatal exige avaliação ecocardiográfica pós-operatória evolutiva[1-6].

13.3 - Recomendações para ecocardiografia em lactentes, crianças e adolescentes

As principais indicações e recomendações para ecocardiografia nessas faixas etárias incluem alterações anatômicas, funcionais e do ritmo cardíaco[1-6].

Na presença de arritmias, o ecocardiograma é importante para excluir anomalias estruturais como Ebstein, tumores cardíacos, cardiomiopatia ou outras alterações que podem estar associadas com distúrbios do ritmo[1-3].

13.4 - Recomendações para ecocardiografia em recém-nascidos, lactentes, crianças e adolescentes com cardiopatias adquiridas

As cardiopatias adquiridas ocorrem principalmente em doenças sistêmicas associadas a processos inflamatórios, doenças renais, uso de quimioterápicos cardiotóxicos, doença parenquimatosa pulmonar e após transplante cardíaco[1-3,7-13].

Tabela 38 – Recomendações para a ecocardiografia em recém-nascidos

Recomendações	Classe
Alteração na ausculta cardíaca ou outras anormalidades cardiovasculares	I
Cianose, desconforto respiratório, insuficiência cardíaca ou alteração dos pulsos arteriais	I
Anormalidades cromossômicas ou anomalias extracardíacas	I
Ausência de melhora esperada da condição cardiopulmonar em prematuro com diagnóstico clínico de doença pulmonar	I
Doença sistêmica materna associada à conhecida anomalia neonatal	I
Síndrome associada à doença cardiovascular	I
Cardiomegalia ao exame radiológico do tórax	I
Anomalia da posição cardíaca ou do *situs*	I
Ecocardiogama fetal e/ou obstétrico alterado ou duvidoso para confirmação diagnóstica.	I
Alterações ao eletrocardiograma	I
Cirurgia paliativa ou corretiva de cardiopatia	I
História de hidropisia fetal	I
Avaliação evolutiva do neonato submetido à intervenção, clínica ou cirúrgica, para fechamento do canal arterial	I
Avaliação evolutiva da hipertensão arterial pulmonar em terapia medicamentosa	I
Início ou suspensão de suporte cardiopulmonar extracorpóreo	I
Sopro suave na borda esternal inferior esquerda	IIa
Dificuldade de crescimento na ausência de anormalidade clínica definida	IIa
História de ritmo cardíaco ectópico fetal não sustentado, na ausência de arritmia pós-parto	III
Acrocianose com saturação normal pelo oxímetro de pulso nas extremidades superiores e inferiores	III

Tabela 39 – Recomendações para ecocardiografia em lactentes, crianças e adolescentes

Recomendações	Classe
Sopro patológico ou atípico, ou outra evidência de anormalidade cardíaca	I
Cardiomegalia ao exame radiológico de tórax	I
Anomalia da posição cardíaca ou do *situs*	I
Alterações ao eletrocardiograma	I
Determinação do momento adequado para tratamento clínico ou cirúrgico em pacientes com cardiopatia conhecida	I
Avaliação pré-operatória imediata de cirurgia cardíaca	I
Mudança no quadro clínico de paciente com cardiopatia conhecida	I
Seleção, implantação, patência e monitorização de dispositivos endovasculares, assim como identificação de *shunts* intracardíacos e intravasculares antes, durantes e após cateterismo cardíaco	I
Avaliação após cateterismo cardíaco intervencionista percutâneo	I
Avaliação morfofuncional pós-operatória de cirurgia cardíaca	I
Síndrome associada com doença cardiovascular	I
História familiar de doença miocárdica transmitida geneticamente	I
Doença neuromuscular com envolvimento miocárdico	I
Síncope	I
Dor precordial induzida por esforço físico	I
Febre prolongada, sem causa aparente, em paciente com cardiopatia congênita	I
Sopro funcional em paciente assintomático	IIa
Retardo de crescimento na ausência de anormalidade clínica definida	IIb
Dor torácica identificada como origem músculo-esquelética em paciente assintomático	III

TabelA 40 – Recomendações para ecocardiografia em recém-nascidos, lactentes, crianças e adolescentes com arritmias e ou distúrbios de condução

Recomendações	Classe
Arritmias na presença de alterações cardiovasculares	I
História familiar de cardiopatia geneticamente transmitida associada com arritmia	I
Bloqueio atrioventricular total ou bloqueio atrioventricular de 2° grau tipo II ou avançado	I
Arritmias que necessitem de tratamento	I
Taquicardia ventricular ou supraventricular em paciente em avaliação para participação em esportes competitivos	I
História de taquiarritmia fetal sustentada	I
Pré-excitação no eletrocardiograma com sintomatologia	IIa
Presença de extrassistolia assintomática	IIb
Pré-excitação no eletrocardiograma sem alterações cardiovasculares	IIb
Arritmia recorrente que não necessita de tratamento, com exame físico normal	IIb
Arritmia sinusal, ou extrassístoles isoladas, em crianças sem outras alterações cardiovasculares e sem história familiar de cardiopatias geneticamente transmitidas associadas com arritmias	III
Avaliação imediatamente após ablação por radiofrequência	III

Tabela 41 – Recomendações para ecocardiografia em recém-nascidos, lactentes, crianças e adolescentes com cardiopatia adquirida

Recomendações	Classe
Avaliação inicial e reavaliações de pacientes com diagnóstico suspeito ou confirmado de síndrome de Kawasaki, miopericardites, AIDS e febre reumática	I
Pós-transplante cardíaco ou cardiopulmonar	I
Avaliação inicial e reavaliações de pacientes em uso de quimioterápicos cardiotóxicos	I
Avaliação inicial e reavaliações em pacientes com doença miocárdica	I
Doença renal grave e/ou hipertensão arterial sistêmica com evidência de anormalidade cardíaca	I
Avaliação de doadores para transplante cardíaco	I
Hipertensão arterial pulmonar	I
Avaliação evolutiva da hipertensão arterial pulmonar em terapia medicamentosa ou cirúrgica	I
Início ou suspensão de suporte cardiopulmonar extracorpóreo	I
Evento tromboembólico	I
Septicemia, insuficiência cardíaca direita ou cianose em paciente com cateter venoso	I
Embolização sistêmica ou pulmonar em paciente com fluxo direita-esquerda e cateter venoso	I
Síndrome de veia cava superior em paciente com cateter venoso	I
Septicemia	IIa
Fibrose cística sem evidência de *cor pulmonale*	IIa
Acompanhamento de pacientes após febre reumática sem evidência de envolvimento cardíaco	IIb
Avaliação cardíaca após pericardite sem evidências de pericardite recorrente ou pericardite crônica	IIb
Febre em paciente com cateter venoso sem evidências de embolização sistêmica ou pulmonar	IIb
Avaliação de rotina para participação em esportes competitivos em pacientes com exame cardiovascular normal	IIb
Acompanhamento tardio de síndrome de Kawasaki sem evidências de anormalidades coronarianas na fase aguda	III
Avaliação de rotina em paciente assintomático com cateter venoso	III

Referências

1. Cheitlin MD, Alpert JA, Armstrong WF, Aurigema GP, Beller GA, Bierman FZ, et al. ACC/AHA guidelines for the clinical application of echocardiography: a report of the American College of Cardiology/American Heart Association Task Force on Practice Guidelines (Committee on Clinical Application of Echocardiography). Circulation. 1997; 95: 1686-744.

2. Cheitlin MD, Armstrong WF, Aurigemma GP, Beller GA, Bierman FZ, Davis JL, et al. ACC/AHA/ASE 2003 guideline update for the clinical application of echocardiography: summary article: a report of the American College of Cardiology/American Association Task Force on Practice Guidelines (ACC/AHA/ASE Committee to update the 1997 Guidelines for the Clinical Application of Echocardiography). J Am Coll Cardiol. 2003; 42: 954-70.

3. Campos FO, Zielinsky P, Ortiz O, Maciel BC, Andrade JL, Mathias W Jr, et al. Diretriz para indicações e utilização da Ecocardiografia na prática clínica. Arq Bras Cardiol. 2004; 82 (2): 12-34.

4. Afiune JY, Leal SMB, Andrade JL. Avaliação ecocardiográfica das alterações cardiovasculares funcionais do recém-nascido. Rev Bras Ecocardiografia. 2002; Ano XV-número 2 Abr-Mai-Jun: 41-61.

5. Capelli H, Andrade JL, Somerville J. Classification of the site of ventricular septal defect by 2-dimensional echocardiography. Am J Cardiol. 1983; 51: 1474-80.

6. Tworetzky W, McElhinney DB, Brook MM, Reddy VM, Hanley FL, Silverman NH. Echocardiographic diagnosis alone for the complete repair of major congenital heart defects. J Am Coll Cardiol. 1999; 33: 228-33.

7. Geva T, Sanders SP, Diogenes MS, Rockenmacher S, Van Praagh R. Two-dimensional and Doppler echocardiographic and pathologic characteristics of the infantile Marfan syndrome. Am J Cardiol. 1990; 65: 1230-7.

8. Dajani AS, Taubert KA, Takahashi M, et al. Guidelines for long-term management of patients with Kawasaki disease. Report from the Committee on Rheumatic Fever, Endocarditis, and Kawasaki Disease, Council on Cardiovascular Disease in the Young, American Heart Association. Circulation. 1994; 89: 916-22.

9. Dajani AS, Ayoub E, Bierman FZ, Bisno AL, Denny FW, Durack DT, et al; Special Writing Group of the Committee on Rheumatic Fever, Endocarditis, and Kawasaki Disease of the Council on Cardiovascular Disease in the Young of the American Heart Association. Guidelines for the diagnosis of rheumatic fever. Jones Criteria, 1992 update. JAMA. 1992; 268 (15): 2069-73.

10. Lipshultz SE, Sanders SP, Goorin AM, Krischer JP, Sallan SE, Colan SD. Monitoring for anthracycline cardiotoxicity. Pediatrics. 1994; 93: 433-7.

11. Kimball TR, Daniels SR, Loggie JM, Khoury P, Meyer RA. Relation of left ventricular mass, preload, afterload and contractility in pediatric patients with essential hypertension. J Am Coll Cardiol. 1993; 21: 997-1001.

12. Lipshultz SE, Chanock S, Sanders SP, Colan SD, Perez-Atayde A, McIntosh K. Cardiovascular manifestations of human immunodeficiency virus infection in infants and children. Am J Cardiol. 1989; 63: 1489-97.

13. Boucek MM, Mathis CM, Boucek RJ, Hodgkin DD, Kanakriyeh MS, McCormack J, et al. Prospective evaluation of echocardiography for primary rejection surveillance after infant heart transplantation: comparison with endomyocardial biopsy. J Heart Lung Transplant. 1994; 13: 66-73.

13.5 - Recomendações para ecocardiografia em adultos com cardiopatias congênitas

Pacientes adultos podem apresentar cardiopatias congênitas, diagnosticadas ou não na infância, previamente submetidas à cirurgia ou não operadas.

A população de adultos com cardiopatias congênitas tem aumentado rapidamente devido ao progresso das técnicas cirúrgicas e do cateterismo intervencionista. Aproximadamente 85% dos nascidos vivos com cardiopatia congênita atingem 16 anos de idade. Essa população cresce em torno de 5% ao ano, estimando-se mais de um milhão de adultos com cardiopatia congênita no mundo . Esses pacientes apresentam problemas relacionados a defeitos residuais, envelhecimento, arritmias, disfunção ventricular, insuficiência cardíaca e necessidade de transplante[1,2].

Métodos diagnósticos precisos e seguros que complementem a avaliação clínica são vitais no manejo desses pacientes. Várias modalidades ecocardiográficas têm sido utilizadas na avaliação inicial em adultos com cardiopatia congênita, pois fornecem importante informação hemodinâmica e funcional das câmaras cardíacas, valvas, condutos intra e extracardíacos em repouso e com esforço. É um método seguro para pacientes que necessitam de reavaliação frequente[3-5,7].

A principal limitação da ecocardiografia na avaliação de adultos com cardiopatia congênita é a inadequada janela transtorácica em pacientes com cirurgia cardíaca prévia ou deformidades da parede torácica. Nessas situações, a ecocardiografia transesofágica e, mais recentemente, a ecocardiografia intracardíaca são extremamente úteis na avaliação de defeitos intracardíacos, como métodos de imagem coadjuvantes no fechamento percutâneo de defeitos intracardíacos durante correção cirúrgica e na avaliação da função de próteses valvares, na suspeita de endocardite bacteriana, lesões aórticas e subaórticas[2-4,6,7].

Em adultos, a ecocardiografia não é adequada na avaliação do arco aórtico, das artérias coronárias, das artérias pulmonares e dos vasos colaterais[1].

13.6 - Recomendações para ecocardiografia transesofágica em cardiologia pediátrica

A ETE tem assumido um importante papel no diagnóstico e no manejo de pacientes pediátricos e adultos portadores de cardiopatia congênita ou adquirida.

As indicações da ETE em pacientes com cardiopatias congênitas incluem: método diagnóstico, avaliação perioperatória, durante cateterismo intervencionista e na unidade de terapia intensiva[4,6].

É particularmente importante na definição de estruturas anatômicas complexas e anormalidades funcionais nem sempre passíveis de avaliação pela ecocardiografia transtorácica isolada. É também o método de imagem de escolha para pacientes com cardiopatias congênitas submetidos a cateterismo terapêutico ou durante o período intraoperatório para a avaliação imediata dos resultados cirúrgicos[4,6].

A miniaturização das sondas tem permitido expandir essa tecnologia para recém-nascidos e lactentes, principalmente para utilização em unidade de terapia intensiva no período pós-operatório imediato, quando a janela transtorácica for limitada[4].

Tabela 42 – Recomendações para a ecocardiografia em adultos com cardiopatias congênitas

Recomendações	Classe
Avaliação estrutural e funcional na suspeita clínica de cardiopatia congênita evidenciada por sopro, cianose, insaturação arterial, anormalidade ao ECG ou radiografia de tórax	I
Mudança no quadro clínico em pacientes com cardiopatia congênita conhecida, operada ou não	I
Dúvidas do diagnóstico original ou anormalidades estruturais ou hemodinâmicas não esclarecidas em pacientes com cardiopatia congênita conhecida	I
Acompanhamento periódico de pacientes com cardiopatia congênita nos quais a avaliação da função contrátil, valvar e de condutos é necessária	I
Acompanhamento da estimativa da pressão arterial pulmonar em pacientes com cardiopatias com fator de risco adicional para hipertensão pulmonar	I
Ecocardiograma transesofágico ou intracardíaco para guiar intervenções percutâneas não coronarianas, incluindo ablação septal em pacientes com cardiomiopatia hipertrófica, valvoplastia mitral, fechamento de forame oval, comunicação interatrial, comunicação interventricular e ablação por radiofrequência	I
Avaliação de lesão aórtica em pacientes com suspeita ou confirmação de síndrome de Marfan para avaliação seriada da aorta e/ou da valva mitral	I
Acompanhamento de pacientes com comunicação interventricular para avaliação de modificações morfológicas evolutivas	I
Identificação da origem e do curso inicial das artérias coronárias	I
Acompanhamento periódico de pacientes com cardiopatia congênita com repercussão hemodinâmica conhecida, sem evidência de mudança na condição clínica	IIb
Exames periódicos em pacientes operados de PCA, CIA, CIV, coarctação da aorta ou valva aórtica bivalvular, sem mudanças na condição clínica	III
Acompanhamento de pacientes com cardiopatias sem significado hemodinâmico e sem mudança na condição clínica	III
Avaliação de lesões do arco aórtico, artérias pulmonares e colaterais	III

Tabela 43 – Recomendações para a ETE em cardiologia pediátrica

Método diagnóstico	
Recomendações	**Classe**
Informações insuficientes pelo exame torácico	I
Presença de forame oval patente e determinação da direção do fluxo como possível etiologia de AVC	I
Avaliação de forame oval patente com contraste salino agitado para determinar a posibilidade de fluxo direita-esquerda e pré-implante de marca-passo definitivo transvenoso	I
Avaliação de tubos intra ou extracardíacos pós-cirurgia de Fontan, Senning ou Mustard	I
Dissecção aórtica na síndrome de Marfan	I
Suspeita de trombos, vegetações ou abscessos	I
Avaliação de trombos intracardíacos pré-cardioversão para *flutter*/ fibrilação atrial	I
Avaliação de próteses valvares quando o ecocardiograma transtorácico for insuficiente	I
Avaliação pós-operatória periódica de cirurgia do tipo Fontan para detecção de trombos	I
Avaliação perioperatória	
Recomendações	**Classe**
Avaliação perioperatória da anatomia e da função cardíaca	I
Monitoração de procedimentos cirúrgicos com riscos de fluxos anormais, refluxos valvares, obstruções residuais ou de disfunção miocárdica ventricular	I
Cirurgias minimamente invasivas ou guiadas por vídeo	I
Cateterismo intervencionista	
Recomendações	**Classe**
Durante cateterismo intervencionista terapêutico para ablação por radiofrequência, fechamento percutâneo de comunicação interatrial, de comunicação interventricular, atriosseptostomia por balão ou lâmina, orientação do cateter na perfuração e dilatação percutânea de valvas atrésicas	I
Na unidade de terapia intensiva	
Recomendações	**Classe**
Derrame pericárdico, avaliação de função ventricular ou monitorização pós-operatória em paciente com esterno aberto ou má janela transtorácica	I

Referências

1. Warnes CA, Williams RG, Bashore TM, Child JS, Connolly HM, Dearani JA, et al; American Heart Association Task Force on Practice Guidelines (Writing Committee to Develop Guidelines on the Management of Adults With Congenital Heart Disease), American Society of Echocardiography, Heart Rhythm Society, International Society for Adult Congenital Heart Disease, Society for Cardiovascular Angiography and Interventions, Society of Thoracic Surgeons. ACC/AHA 2008 guidelines for the management of adults with congenital heart disease: a report of the American College of Cardiology/American Heart Association Task Force on Practice Guidelines (Writing Committee to Develop Guidelines on the Management of Adults With Congenital Heart Disease). Developed in Collaboration With the American Society of Echocardiography, Heart Rhythm Society,

International Society for Adult Congenital Heart Disease, Society for Cardiovascular Angiography and Interventions, and Society of Thoracic Surgeons. J Am Coll Cardiol. 2008; 52 (23): e1-121.

2. Kirkpatrick JN, Ky B, Rahmouni HW, Chirinos JA, Farmer SA, Fields AV, et al. Application of appropriateness criteria in outpatient transthoracic echocardiography. J Am Soc Echocardiogr. 2009 Jan; 22 (1): 53-9.

3. Rao GA, Sajnani NV, Kusnetzky LL, Main ML. Appropriate utilization of transesophageal echocardiography. Am J Cardiol. 2009; 103: 727-9.

4. Ayres NA, Miller-Hance W, Fyfe DA, Stevenson JG, Sahn DJ, Young LT, et al; Pediatric Council of the American Society of the Echocardiography. Indications and guidelines for performance of transesophageal echocardiography in the patient with pediatric acquired or congenital heart disease: report from the task force of the Pediatric Council of the American Society of Echocardiography. J Am Soc Echocardiogr. 2005 Jan; 18(1): 91-8.

5. Douglas PS, Khandheria B, Stainback RF, Weissman NJ, Brindis RG, Patel MR, et al; American College of Cardiology Foundation Quality Strategic Directions Committee Appropriateness Criteria Working Group; American Society of Echocardiography; American College of Emergency Physicians; American Society of Nuclear Cardiology; Society for Cardiovascular Angiography and Interventions; Society of Cardiovascular Computed Tomography; Society for Cardiovascular Magnetic Resonance; American College of Chest Physicians; Society of Critical Care Medicine. ACCF/ASE/ACEP/ASNC/SCAI/SCCT/SCMR 2007 appropriateness criteria for transthoracic and transesophageal echocardiography: a report of the American College of Cardiology Foundation Quality Strategic Directions Committee Appropriateness Criteria Working Group, American Society of Echocardiography, American College of Emergency Physicians, American Society of Nuclear Cardiology, Society for Cardiovascular Angiography and Interventions, Society of Cardiovascular Computed Tomography, and the Society for Cardiovascular Magnetic Resonance endorsed by the American College of Chest Physicians and the Society of Critical Care Medicine. J Am Coll Cardiol. 2007 Jul 10; 50 (2): 187-204.

6. Silvestry FE, Kerber RE, Brook MM, Carroll JD, Eberman KM, Goldstein SA, et al. Echocardiography-guided interventions. J Am Soc Echocardiogr. 2009; 22 (3): 213-31.

7. Masani ND. Transoesophageal echocardiography in adult congenital heart disease. Heart. 2001; 86 (Suppl. II): ii30–ii40.

13.7 - Ecocardiografia sob estresse em cardiologia pediátrica

A ecocardiografia sob estresse físico ou farmacológico é uma técnica bastante difundida para avaliação de doença arterial coronariana em adultos. Em crianças, com cardiopatias congênitas ou adquiridas, a ecocardiografia sob estresse pode ser realizada[1-3].

O estresse físico só pode ser realizado em crianças acima de 6-7 anos. Abaixo dessa faixa etária, é necessária a utilização do estresse farmacológico com dobutamina. Outro aspecto importante em crianças é a rápida queda da frequência cardíaca máxima, fazendo com que as imagens tenham de ser obtidas com muita rapidez[8,10].

Tabela 44 – Recomendações para ecocardiografia sob estresse em cardiologia pediátrica

Recomendações	Classe
Pesquisa de insuficiência coronária em crianças pós-transplante cardíaco tardio	I
Avaliação tardia na doença de Kawasaki com alterações coronarianas na fase aguda	I
Pós-operatório de cirurgia de Jatene, pós-operatório de origem e trajetos anormais das artérias coronárias e fístulas coronário-cavitárias	IIa
Função ventricular nas miocardiopatias e nas insuficiências valvares mitral e aórtica	IIa
Rastreamento de disfunção ventricular em pacientes que recebem quimioterapia com antraciclinas	IIa
Pesquisa de insuficiência coronária em crianças com atresia pulmonar com septo ventricular íntegro, dislipidemia, diabetes melito insulino-dependente, estenose aórtica supravalvar	IIb
Avaliação do comportamento do gradiente de pressão em cardiomiopatia hipertrófica, estenoses valvares pulmonar e aórtica	IIb
Avaliação da reserva miocárdica em pós-operatório tardio de cirurgias em plano atrial para transposição dos grandes vasos, avaliação do ventrículo direito em pós-operatório tardio de tetralogia de Fallot	IIb

Referências

1. Kimball TR. Pediatric stress echocardiography. Pediatr Cardiol. 2002 May-Jun; 23 (3): 347-57.

2. Brili S, Stamatopoulos I, Barbetseas J, Chrysohoou C, Alexopoulos N, Misailidou M, et al. Usefulness of dobutamine stress echocardiography with tissue Doppler imaging for the evaluation and follow-up of patients with repaired tetralogy of fallot. J Am Soc Echocardiogr. 2008 Oct; 21 (10): 1093-8.

3. Pahl E, Duffy CE, Chaudhry FA. The role of stress echocardiography in children. Echocardiography. 2000 Jul; 17 (5): 507-12.