Síndrome de Williams-Beuren. Anomalias Cardiovasculares em 20 Pacientes Diagnosticados pela Hibridização *In Situ* por Fluorescência

Sofia Mizuho Miura Sugayama, Regina Lúcia Moisés, Jaqueline Wagënfur, Nana Miura Ikari, Kikue Terada Abe, Cláudio Leone, Clóvis Artur Almeida da Silva, Maria de Lourdes Lopes Ferrari Chauffaille, Chong Ae Kim

São Paulo, SP

Objetivo - *Avaliação dos achados cardiovasculares e seguimento clínico de pacientes com síndrome de Williams-Beuren.*

Métodos - *Foram estudados 20 pacientes, idade média ao diagnóstico 5,9 anos avaliados nos aspectos cardiovasculares com eletrocardiografia e ecodopplercardiograma. O teste de hibridização in situ com fluorescência (FISH) foi utilizado para confirmar o diagnóstico da síndrome.*

Resultados - *A microdeleção no lócus do gene da elastina foi detectada em 17 (85%) dos afetados (FISH positivo) e três não mostravam a deleção (FISH negativo). Dezesseis pacientes FISH positivo (94%) apresentavam cardiopatia congênita (idade média ao diagnóstico: 2,3). Observaram-se estenose aórtica supravalvar isolada (2/16) e associada (11/16) a estenose da artéria pulmonar (4/11), prolapso de valva mitral (prolapso de valva mitral) (3/11), valva aórtica bivalvular (3/11), coartação de aorta (2/11), valva pulmonar espessada (2/11), estenose pulmonar valvar (1/11), estenose pulmonar supravalvar (1/11), estenose aórtica valvar (1/11), estenose subaórtica fixa (1/11); estenose de artéria pulmonar associada (2/16), a estenose pulmonar valvar (1/2) e a prolapso de valva mitral (1/2); prolapso de valva mitral isolada (1/16). Quatro pacientes com estenose aórtica supravalvar grave foram operados (idade média: 5,7 anos) e houve normalização do gradiente de pressão em 2 (seguimento médio: 8,4 anos).*

Conclusão - *Uma avaliação cardíaca detalhada deve ser realizada em todos os pacientes com síndrome de Williams-Beuren devido à elevada freqüência de anomalias cardiovasculares.*

Palavras-chave: síndrome de Williams-Beuren, elastina, hibridização in situ, estenose aórtica supravalvar

Instituto da Criança do Hospital das Clínicas - FMUSP, Instituto do Coração do Hospital das Clínicas - FMUSP e Laboratório Fleury
Correspondência: Sofia Mizuho Miura Sugayama – Rua João Moura, 2381/51
Cep 05412-004 – São Paulo, SP – E-mail: sofiamms@ib.usp.br
Recebido para publicação em 4/9/02
Aceito em 29/10/02

A síndrome de Williams-Beuren é uma rara síndrome de deleção de genes contíguos que se caracteriza por fácies peculiar, anomalias oculares, dentárias, cardiovasculares, renais e esqueléticas, deficiência mental, personalidade amigável e, ocasionalmente, hipercalcemia na lactância [1-4]. Williams e cols. [1] em 1961 e Beuren e cols. [2] em 1962 descreveram a síndrome independentemente. A incidência estimada é de 1: 13.700 a 1: 25.000 nativivos [5,6]. A ocorrência é geralmente esporádica na maioria das famílias [3,5], embora haja relatos de raros casos familiais, aparentemente de herança autossômica dominante [7,8].

As anomalias faciais características, descritas como fácies de "duende", incluem depressão bitemporal, edema supraorbitário, nariz arrebitado, filtro nasal longo, bochechas proeminentes, lábios espessos, boca grande e queixo pequeno [1-4]. Estes dismorfismos faciais são reconhecíveis geralmente ao redor de quatro meses de idade, tornando-se evidentes na lactância e na infância [3,4]. Na idade adulta, a face assume um formato alongado e os lábios, mais espessos [3].

O diagnóstico da síndrome de Williams-Beuren é clínico [3,4]. Aproximadamente 90 a 95% dos afetados apresentam uma deleção submicroscópica no lócus do gene da elastina, localizada no braço curto do cromossomo 7 (7q11.23), detectável pelo teste da hibridização in situ por fluorescência (FISH) [9,10]. Esse teste é útil para confirmação diagnóstica, pois existe grande variabilidade clínica, podendo dificultar o diagnóstico, particularmente no primeiro ano de vida.

As anomalias cardiovasculares ocorrem em 80% dos afetados pela síndrome de Williams-Beuren [3,4,11-14]. A estenose aórtica supravalvar é o defeito cardíaco mais freqüente, presente em 64% dos pacientes [11]. Outras cardiopatias incluem estenose da artéria pulmonar, hipoplasia da aorta, coartação da aorta, prolapso de válvula mitral e defeitos septais [11-14]. Na síndrome de Williams-Beuren podem também ocorrer estenoses localizadas e difusas da aorta torácica e abdominal [15,16], das artérias coronárias e cerebrais [17,18].

A história natural da estenose aórtica supravalvar é variável nos afetados, podendo ser uma lesão progressiva,

caracterizada por aumento no gradiente de pressão do ventrículo esquerdo devido à hipoplasia da aorta ascendente [12]. Esta anomalia é, geralmente, diagnosticada nos dois primeiros anos de vida; pode porém, não ser detectada durante anos, até ocorrer aumento no gradiente de pressão sistólico. Os sintomas e as complicações são semelhantes aos da estenose da valva aórtica [12].

O objetivo deste trabalho foi o estudo dos achados cardiovasculares e o seguimento clínico das cardiopatias em 20 pacientes com síndrome de Williams-Beuren.

Métodos

A casuística deste estudo retrospectivo e prospectivo, consistiu de 20 pacientes (11M: 9F) com diagnóstico clínico de síndrome de Williams-Beuren, acompanhados na Unidade de Genética do ICr-HC-FMUSP, no período de 1991 a 2001.

A idade média ao diagnóstico clínico da síndrome de Williams-Beuren foi de 5,9 anos (8 meses - 10,7 anos). Todos os casos foram esporádicos, ou seja, os progenitores eram normais.

O diagnóstico da síndrome de Williams-Beuren foi confirmado pelo teste de FISH. Essa técnica permite a localização de uma seqüência específica de ácido desoxirribonucléico (DNA) numa banda cromossômica [19]. Consiste na hibridização de uma sonda marcada com corantes fluorescentes ou radioativos, para identificar o seu segmento complementar dentro de uma metáfase cromossômica espalhada numa lâmina. O DNA dos cromossomos metafásicos é desnaturado na própria lâmina (daí a técnica ser denominada de in situ), iniciando-se, a seguir a hibridização com a sonda marcada. A sonda é visualizada por fluorescência, no caso da técnica de FISH, ou por um filme de raio X [19].

Neste trabalho, a microdeleção no lócus do gene da elastina foi pesquisada nas células da interfase e da metáfase, utilizando-se a sonda VYSIS® LSI Williams Syndrome Region (fig. 1), seguindo o protocolo de Pinkel e cols. [20]. Trata-se de uma sonda lócus específica marcada com o corante Spectrum Orange™, que contém o lócus do gene da elastina, o lócus do gene LIMK1 e o lócus D7S613, um marcador do cromossomo 7. A sonda controle marcada com o Spectrum Green™ está incluída na mistura e corresponde ao loci D7S486 e D7S522 localizado na banda 7q31. A figura 2 representa o ideograma do cromossomo 7 mostrando as regiões de hibridização da sonda. A presença de somente um sinal vermelho (gene da elastina) e dois sinais fluorescentes verdes (marcadores do cromossomo 7) indica a deleção do gene da elastina em um dos cromossomo 7, confirmando o diagnóstico de síndrome de Williams-Beuren. Nesta situação, o paciente é considerado FISH positivo. Aquele que apresenta dois sinais vermelhos (presença do gene da elastina nos dois cromossomos 7) e dois verdes é classificado como FISH negativo (figs. 3a, b).

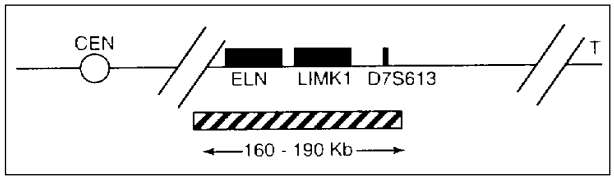

Fig. 1 - Região 7q11.23 e sonda VYSIS®LSI Williams Syndrome.

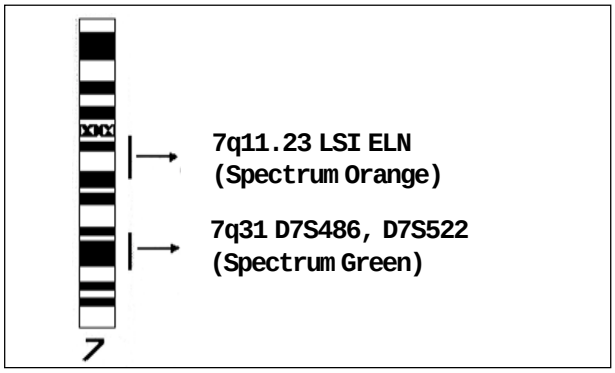

Fig. 2 - Ideograma do cromossomo 7: regiões de hibridização da sonda.

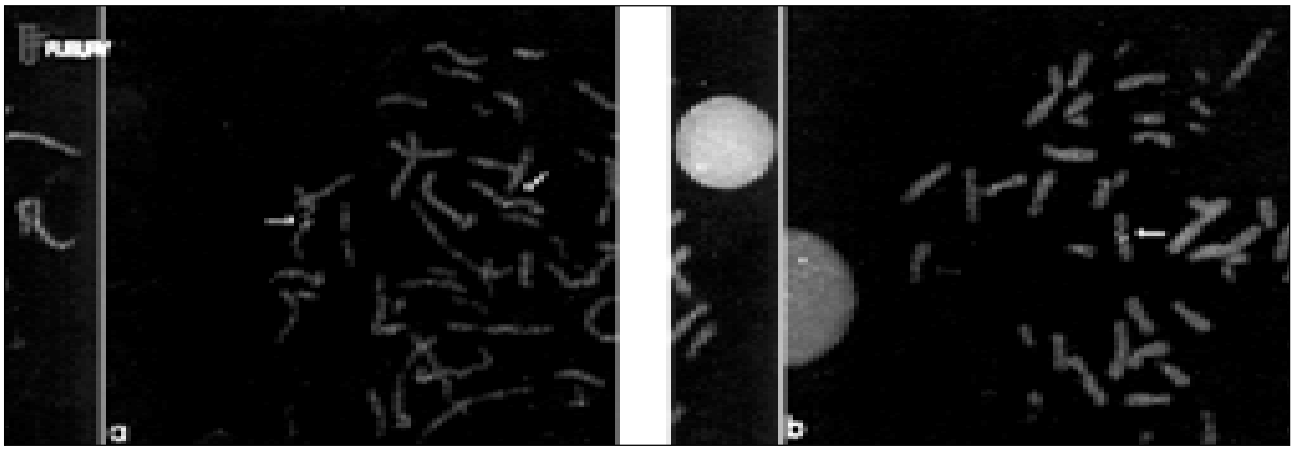

Fig. 3a - Fotografia do teste de FISH para SWB mostrando metáfase com dois sinais vermelhos (gene de elastina) e dois sinais verdes (marcadores do cromossomo 7), portanto sem a deleção do gene da elastina (paciente FISH negativo).
Fig. 3b - Fotografia do teste de FISH para SWB mostrando metáfase com dois sinais verdes (marcadores do cromossomo 7) e somente um sinal vermelho (gene da elastina), portanto com deleção do gene da elastina (paciente FISH positivo).

A avaliação cardíaca baseou-se no exame físico, realização de eletrocardiograma e ecodopplercardiograma. A estenose aórtica supravalvar foi pesquisada sistematicamente através de corte paraesternal longitudinal em todos os pacientes.

Resultados

Todos os pacientes apresentavam fácies típico (fig. 4). Dezessete (85%) pacientes apresentavam a deleção (FISH positivo) e somente 3 (15%) não eram portadores da deleção (FISH negativo). Os três pacientes sem deleção apresentavam fácies típico, deficiência mental e anomalias esqueléticas; porém nenhum deles mostrava cardiopatia congênita. Os achados clínicos dos 20 pacientes estão sumarizados na tabela I.

Dezesseis pacientes FISH positivo (94%) apresentavam cardiopatia congênita. O sopro cardíaco estava presente em 14/17 (82%) dos pacientes com cardiopatia. A idade média à ausculta foi de 3 meses (15 dias - 4 meses). O diagnóstico da cardiopatia foi feito com idade média de 2,3 meses (1 mês - 7 anos). Os pacientes foram subdivididos de acordo com o tipo de cardiopatia (tab. II). O período médio de seguimento cardíaco dos pacientes foi de 7,9 anos (26 meses - 11, 8 anos).

A grande maioria dos pacientes era assintomática. Somente dois afetados com estenose aórtica supravalvar grave (casos 1 e 19) apresentavam dispnéia e cansaço aos grandes esforços.

Fig. 4 - Criança com SWB aos quatro anos de idade com fácies típico.

Seis pacientes (6/10) com estenose aórtica supravalvar não necessitaram de cirurgia. Dois pacientes (casos 4 e 7) apresentavam estenose aórtica supravalvar moderada, cujos gradiente de pressão (ventrículo esquerdo-aorta) eram superiores a 20mmHg. O caso 4 evoluiu com diminuição para estenose aórtica supravalvar discreta, com gra diente de pressão de 20mmHg. Apesar da estenose aórtica supravalvar ser de grau importante no caso 7, o paciente evoluiu com redução do gradiente de pressão e não neces-

Tabela I - Achados clínicos em 20 pacientes com síndrome de Williams-Beuren

Características	FISH positivo (n=17)	FISH negativo (n=3)
Baixo peso ao nascimento	10/16 (63%)	0
Atraso de DNPM	17/17 (100%)	3/3 (100%)
Personalidade amigável	17/17 (100%)	3/3 (100%)
Anomalias dentárias	17 (100%)	0
Estrabismo	9 (53%)	0
Íris estrelada	8/16 (50%)	0
Tort.vasos retinianos	8/16 (50%)	0
Fácies típico	17 (100%)	3/3 (100%)
Cardiopatia	16 (94%)	0
Disfunções vesicais	10/13 (77%)	0
Pregas extra-sacrais	12 (71%)	0
Microcefalia	8 (47%)	0
Anomalias de SNC	9 (53%)	0
Hiperacusia	10 (59%)	0
Loquacidade	9 (53%)	0

Tabela II - Defeitos cardíacos em 20 pacientes com síndrome de Williams-Beuren

Cardiopatia		n (%)
EASV	Isolada (casos 8 e 10)	2/16 (19%)
	Associada	11/16 (63%)
	Estenose de artéria pulmonar (casos 1,7,13 e 15)	4/11(36%)
	Valva aórtica bivalvular (casos 4, 13 e 19)	3/11 (27%)
	Prolapso de valva mitral (casos 1, 3 e 15)	3/11 (27%)
	Coartação de aorta (casos 10 e 20)	2/11 (18%)
	Valva pulmonar espessada (casos 7 e 11)	2/11 (18%)
	Estenose pulmonar valvar (caso 10)	1/11 (9%)
	Estenose pulmonar supravalvar (caso 15)	1/11 (9%)
	Estenose aórtica valvar (caso 1)	1/11 (9%)
	Estenose subaórtica fixa (caso 19)	1/11 (9%)
EAP	Associada (casos 2 e 5)	2/16 (13%)
	Estenose pulmonar valvar (caso 5)	1/2 (50%)
	Prolapso de valva mitral (caso 2)	1/2 (50%)
	Isolada (caso 18)	1/16 (13%)
Prolapso de valva mitral		
Total		16/16 (100%)

EASV - Estenose aórtica supravalvar; EAP- estenose de artéria pulmonar.

sitou de cirurgia. Quatro crianças com estenose aórtica supravalvar discreta (casos 10, 11, 13 e 15), cujos gradiente de pressão (ventrículo esquerdo-aorta) eram em torno de 20mmHg, evoluíram com regressão espontânea da estenose (tab. III).

Quatro pacientes com estenose aórtica supravalvar importante (casos 1, 3, 19 e 20), cujo gradiente de pressão era superior a 60mmHg, foram submetidos à cirurgia com idade média de 5,7 anos (1 ano e 7 meses - 10 anos). A cirurgia consistiu na ampliação da aorta no local da estenose com enxerto de pericárdio bovino. Todos evoluíram bem no pós-operatório com redução do gradiente de pressão. O período médio de seguimento após a cirurgia em três pacientes (casos 1, 3 e 19) foi de 5,7 anos. Houve normalização do gradiente de pressão após a cirurgia em dois pacientes (casos 1 e 3) durante seguimento médio de 8,4 anos e não houve reestenose.

Dois pacientes apresentavam coartação de aorta associada a estenose aórtica supravalvar (casos 10 e 20), com discreta repercussão hemodinâmica, cujos gradientes de pressão eram de 22 e 37mmHg, respectivamente. Ambos eram assintomáticos.

Na tabela IV constam a média dos gradiente de pressão e o período de seguimento dos pacientes com estenose de artéria pulmonar associada a estenose aórtica supravalvar (6/16=38%).

Estenose de ramos das artérias pulmonares e estenose da valva pulmonar foram diagnosticadas no caso 5 aos nove meses. O estudo hemodinâmico, aos dois anos, revelou estenoses múltiplas das artérias pulmonares com ramo direito hipoplásico e o esquerdo com estenose na sua origem e na periferia; ventrículo esquerdo e aorta normais. A cirurgia não foi indicada, pois o paciente estava compensado e as lesões eram de difícil acesso. O gradiente de pressão diminuiu espontaneamente para 28mmHg em 6,6 anos de seguimento.

A estenose de artéria pulmonar no caso 1 foi corrigida aos 10 anos concomitante à cirurgia da estenose aórtica supravalvar. Nos cinco restantes (casos 2, 5, 7, 13 e 15) a estenose regrediu espontaneamente, mesmo nos casos 7 e 13 em que a estenose de artéria pulmonar era moderada.

Tabela III - Seguimento da estenose aórtica supravalvar

Casos	Gradiente Inicial	Gradiente Final	Período de seguimento
1	> 70	0	11,8 anos
3	> 70	0	9,3 anos
4	45	20	7,1 anos
7	75	60	13,5 anos
8	55	51	4,7 anos
10	...	25	6,8 anos
11	15	0	8,4 anos
12	6	...	...
13	23	17	6,3 anos
14	...	30	13,3 anos
15	19,5	0	9,6 anos
19	> 70	14	2,2 anos
20	94	0	9,3 anos
Média	> 49,4	18,1	7,9 anos

Tabela IV - Seguimento da estenose de artéria pulmonar

Casos	Gradiente Inicial	Gradiente final	Período de seguimento
1	-	0	11,8 anos
2	26	0	10,3 anos
5	92	28	6,9 anos
7	65	0	13,5 anos
13	59	0	6,3 anos
15	24	0	9,6 anos
Média	44,3	4,7	9,7 anos

Discussão

No presente estudo, a cardiopatia foi diagnosticada em 81% dos pacientes, semelhante à literatura, cuja incidência é de 75 a 80% [11-13]. Nas tabelas V e VI estão sumarizados os tipos de cardiopatia e suas freqüências na presente amostra e nos principais estudos da literatura.

A freqüência da estenose aórtica supravalvar (65% = 13/20) no presente estudo foi semelhante à observada na literatura [12,13]. A estenose de artéria pulmonar (38%) foi a segunda cardiopatia associada à estenose aórtica supravalvar, como nos trabalhos da literatura (tab. V). A ecodopplercardiografia é o exame de escolha para a detecção da estenose aórtica supravalvar e de outras cardiopatias [11-13].

A válvula aórtica bivalvularizada foi visibilizada em 19% da presente amostra, enquanto Hallidie-Smith, Karas [21] observaram essa anomalia em 12% dos afetados pela síndrome de Williams-Beuren. No entanto, a freqüência de prolapso de valva mitral (19%) no presente estudo foi semelhante à do referido trabalho. Nos demais estudos, a proporção de prolapso de valva mitral era mais baixo, em torno de 1% [12] a 2% [13]. Na presente amostra, a freqüência de coartação de aorta (13%) foi superior à da literatura que é de 2%[6,13] a 7% [14]. Enquanto as freqüências da estenose pulmonar valvar (1/16), estenose pulmonar supravalvar (1/16) e da estenose aórtica (1/16) do presente estudo foram semelhantes à da literatura [4-6].

Tabela V - Freqüência da estenose aórtica supravalvar e estenose de artéria pulmonar nos pacientes com síndrome de Williams-Beuren

Autor	n	EASV	EAP
Beuren, e cols. [2]	23	23 (100%)	23 (100%)
Jones & Smith [4]	19	7 (37%)	3 (16%)
Grimm & Wesselhoeft [5]	79	79 (100%)	65 (82%)
Martin e cols. [6]	41	16 (39%)	11 (27%)
Hallidie-Smith & Karas [21]	61	61 (100%)	-
Morris e cols. [3]	59	40 (68%)	-
Zalzstein e cols. [13]	49	39/49 (80%)	19 (39%)
Kececioglu e cols. [12]	104	85/104 (82%)	80/93 (86%)
Pankau e cols. (não publicado)	124	96 (77%)	60 (48%)
Wessel e cols. [14]	59	57 (97%)	49 (83%)
Presente estudo	20	13/16 (81%)	6/16 (38%)

Modificado de Wessel e cols. (1994).

Arq Bras Cardiol
2003; 81: 462-7.

Estenose subaórtica fixa sem repercussão hemodinâmica foi diagnosticada em uma de nossas pacientes. Essa anomalia foi descrita na literatura por Narin e cols. [22] em um menino de 8 anos de idade, afetado pela síndrome de Williams-Beuren.

No presente estudo, um paciente (caso 14) apresentava estenose bilateral das artérias renais, além de estenose aórtica supravalvar e prolapso de valva mitral. No estudo de Zalzstein e cols. [13], dentre os 8/11 pacientes com estenose aórtica supravalvar e estenose de artéria pulmonar, um afetado apresentava estenose da artéria esplênica e um outro, estenose da aorta abdominal. A arteriopatia na síndrome de Williams-Beuren é generalizada, podendo acometer qualquer artéria do organismo devido à deficiência de elastina [9,10].

Houve uma grande variabilidade no gradiente de pressão entre os afetados com estenose aórtica supravalvar do presente trabalho. Esses dados foram semelhantes aos da literatura, cujo gradiente de pressão variava de zero a 110mmHg no trabalho de Kececioglu e cols. [12], e zero a 105mmHg na série estudada por Wessel e cols. [14].

No presente estudo, os pacientes com estenose aórtica supravalvar leve, cujo gradiente de pressão era ≤ 20mmHg, evoluíram com redução dos gradiente de pressão, como na literatura. No estudo de Wessel e cols. [14], o gradiente de pressão médio de 9mmHg, permaneceu inalterado em 32/45 afetados com estenose aórtica supravalvar leve na lactância, durante um período médio de seguimento de 13 anos.

Zalzstein e cols. [13] subdividiram os pacientes com estenose aórtica supravalvar em isolada e associada a estenose de artéria pulmonar. A primeira estava presente em 28/49 (57%) pacientes; em 17/28 (61%) deles não houve progressão da estenose durante um período de seguimento médio de 6,3 anos. Contudo, 7/24 (29%) afetados com gradiente de pressão inicial superior a 30mmHg, evoluíram com aumento e necessitaram de cirurgia corretiva da estenose aórtica supravalvar. Onze pacientes (11/49 = 22%) eram portadores de estenose aórtica supravalvar e estenose de artéria pulmonar; seis deles evoluíram com piora da estenose aórtica supravalvar enquanto a estenose de artéria pulmonar permaneceu inalterada ou regrediu. Cinco deles (5/6) foram operados da estenose aórtica supravalvar.

No estudo de Kececioglu e cols. [12], a estenose aórtica supravalvar foi classificada em três grupos de acordo com o gradiente de pressão: 1) estenose aórtica supravalvar leve (0-30mmHg) - 54/85 pacientes; 2) estenose aórtica supravalvar moderada (30-50mmHg) - 12/85 pacientes e 3) estenose aórtica supravalvar grave (50-110mmHg) - 19/85 afetados. O curso natural da estenose aórtica supravalvar foi avaliado em 21 afetados pelo estudo hemodinâmico, em média 11 anos após a primeira cateterização. O gradiente de pressão aórtico elevou-se em 11 pacientes e em quatro deles, o aumento foi ≥50mmHg; o gradiente de pressão permaneceu inalterado em 9/85 (11%) pacientes e diminuiu 45mmHg em 1/85 afetado.

A freqüência de pacientes submetidos à cirurgia da estenose aórtica supravalvar no presente estudo foi semelhante à da literatura (tab. VII). No estudo de Kececioglu e cols. [12], o período médio de seguimento pós-operatório foi de 8,6 anos em 29/85 afetados pela síndrome de Williams-Beuren submetidos à correção da estenose aórtica supravalvar. A cirurgia resultou em redução de 30mmHg no gradiente de pressão aórtico em 22 pacientes.

Observou-se na presente amostra que a gravidade da estenose de artéria pulmonar diminuiu durante a infância e a adolescência, como na literatura. Dentre os seis pacientes com estenose de artéria pulmonar, somente um foi submetido à cirurgia corretiva. Os cinco restantes evoluíram com redução espontânea do gradiente de pressão inicial médio de 44,3mmHg para 4,7mmHg em um período de seguimento de 9,7 anos.

No trabalho de Zalzstein e cols. [13], 8/49 pacientes apresentavam estenose de artéria pulmonar isolada e 11/49, este-

Tabela VI - Freqüência dos tipos de cardiopatias nos pacientes com síndrome de Williams-Beuren

Autor(es)	n	EPSV	EPV	EA	CoA	HAo	Outros
Beuren, AJ [2]	23	-	-	-	-	7 (30%)	-
Jones & Smith [4]	19	-	5 (26%)	1 (5%)	-	3 (16%)	2CIA, 2CIV
Grimm & Wesselhoeft [5]	79	2 (3%)	4 (5%)	-	4 (5%)	55 (70%)	1CIA, 2CIV, 2PCA
Martin e cols. [6]	41	-	1 (2%)	-	1 (2%)	-	3CIV
Hallidie-Smith & Karas [21]	61	-	-	-	-	1 (2%)	Prolapso de valva mitral (15%) - 1CIA,1CIV (2%)
Morris e cols. [3]	59	10 (17%)	6 (10%)	-	3 (5%)	-	-
Zalzstein e cols. [13]	49	-	-	-	2 (4%)	-	1prolapso de valva mitral (2%)
Kececioglu e cols. [12]	104	-	-	-	5/104 (5%)		1PCA, 1prolapso de valva mitral, 1CIV
Pankau e cols. (não publicado)	124	1 (1%)	1 (1%)	2 (2%)	8 (6%)	36 (29%)	2CIA, 3CIV, 1TF, 1IAA.
Wessel e cols. [14]	59	-	-	-	4 (7%)	24 (41%)	
Presente estudo	20 (13%)	2/16 (6%)	1/16 (6%)	1/16 (13%)	2/16 (19%)	- (16%)	3prolapso de valva mitral 2MH

Modificado de Wessel, et al. (1994). EPSV- estenose pulmonar supravalvar; EP- estenose pulmonar; EA- estenose aórtica; CoA- coartação da aorta; HAo- hipoplasia da aorta; CIA- comunicação interatrial; CIV- comunicação interventricular; PCA- persistência de canal arterial; IM- insuficiência mitral; TF- tetralogia de Fallot; IAAo- interrupção do arco aórtico.

Tabela VII - Freqüência de cirurgia corretiva na estenose aórtica supravalvar (EASV)

Autor	EASV	Idade média
Zalzstein e cols. [13]	12/39 (31%)	-
Kececioglu e cols. [12]	29/85 (34%)	11 anos (2,5- 25)
Wessel e cols. [14]	17/57 (32%)	-
Presente estudo	4/13 (31%)	5,7 anos (19m-10 a)

nose de artéria pulmonar associada a estenose aórtica supravalvar. Em 5/8 afetados não houve alteração no grau da estenose e 1/8 foi submetido à cirurgia aos 12 anos. Em 6/11 pacientes com estenose de artéria pulmonar associada a estenose aórtica supravalvar, o grau da estenose pulmonar melhorou espontaneamente em todos.

A estenose de artéria pulmonar foi diagnosticada em 80/93 afetados pela síndrome de Williams-Beuren no estudo de Kececioglu e cols. [12]. O gradiente de pressão no ventrículo direito estava elevado em 55/80, sendo leve ou moderada em 75 pacientes e grave em cinco afetados. Verificou-se redução significativa no gradiente de pressão em 14 deles.

No estudo de Wessel e cols. [14], o gradiente de pressão, verificado por estudo hemodinâmico, diminuiu espontaneamente de uma média de 23 para 9,5mmHg em 23/49 portadores da estenose de artéria pulmonar em um período de 14 anos. Nos adolescentes e nos adultos com idade >33 anos, os gradiente de pressão eram inferiores a 20mmHg em 22/23 afetados.

No presente estudo, somente dois pacientes apresentavam coartação de aorta de discreta repercussão hemodinâmica. No estudo de Kececioglu e cols. [12], 5% (5/104) apresentavam coartação de aorta e todos foram submetidos à correção cirúrgica. Na série de Wessel e cols. [14], a coartação de aorta, presente em 4/59 (7%) dos afetados, também era grave e dois deles foram operados.

As alterações cardiovasculares causadas pela defi ciência da elastina são as causas mais significativas de morbimortalidade na síndrome de Williams-Beuren [11-23]. A correção cirúrgica da estenose aórtica supravalvar grave deve ser indicada, uma vez que os pacientes com gradiente de pressão significativos apresentam risco de morte súbita [2,22]. Kececioglu e cols. [12] estimaram 3% de morte súbita numa série de 104 pacientes com síndrome de Williams-Beuren seguidos por 30 anos. O estudo anatomopatológico realizado por Bird e cols.[23], em dez afetados pela síndrome de Williams-Beuren que morreram subitamente, mostrou estenose das artérias coronárias e infarto do miocárdio em cinco pacientes.

Os resultados cirúrgicos imediatos em pacientes com síndrome de Williams-Beuren mostraram baixa mortalidade e os estudos prospectivos, de longa duração, evidenciaram que a maioria dos pacientes submetidos à cirurgia evoluíram bem com gradiente de pressão estáveis e sem reestenose [12-14].

Recomenda-se uma avaliação cardiovascular detalhada na ocasião do diagnóstico em todos os pacientes com síndrome de Williams-Beuren, incluindo eletrocardiograma e ecodopplercardiograma. Se nenhuma anomalia cardíaca for detectada na avaliação inicial, um seguimento anual deve ser realizado para detectar e prevenir complicações futuras.

Referências

1. Williams JCP, Barratt-Boyes BG, Lowe JB. Supravalvular aortic stenosis. Circulation 1961; 21: 1311-8.
2. Beuren AJ. Supravalvular aortic stenosis: a complex syndrome with and without mental retardation. Birth Defects: OAS VIII 1962; 5: 45-56.
3. Morris CA, Demsey AS, Leonard CO, Dilts C, Blackborn. Natural history of Williams syndrome: physical characteristics. J Pediatr 1988; 113: 318-26.
4. Jones, KL, Smith, DW. The Williams elfin facies syndrome. J Pediatr 1975; 86: 718-23.
5. Grimm T, Wesselhoeft H. The genetic aspects of Williams-Beuren syndrome and the isolated form of the supravalvular aortic stenosis; investigation of 128 families. Z Kardiol 1980; 69: 168-72.
6. Martin NDT, Snodgrass GJAI, Cohen RD. Idiopathic infantile hypercalcemia: a continuing enigma. Arch Dis Child 1984; 59: 605-13.
7. Cortada X, Taysi K, Hartman AF. Familial Williams syndrome. Clin Genet 1980; 18: 173-6.
8. White RA, Preus M, Watters GV, Fraser FC. Familial occurrence of the Williams syndrome. J Pediatr 1977; 91: 614-6.
9. Lowery MC, Morris CA, Ewart A, et al. Strong correlation of elastin deletions, detected by FISH, with Williams syndrome: evaluation of 235 patients. Am J Hum Genet 1995; 57: 49-53.
10. Nickerson E, Greenberg F, Keating MT, McCaskill C, Shaffer LG. Deletions of the elastin gene at 7q11.23 occur in 90% of patients with Williams syndrome. Am J Hum Genet 1995; 56: 1156-61.
11. Conway JR, Noonan J, Marion, RW, Steeg CN. Myocardial infarction leading to sudden death in the Williams syndrome: report of three cases. J Pediatr 1990; 117: 593-5.
12. Kececioglu D, Kotthoff S, Vogt J. Williams-Beurens syndrome: a 30-year follow-up of natural and postoperative course. Eur Heart J 1993; 458-64.
13. Zalzstein E, Moes CAF, Musewe NN, Freedom RM. Spectrum of cardiovascular anomalies in Williams-Beuren syndrome. Pediatr Cardiol 1991; 12: 219-23.
14. Wessel A, Motz R, Pankau R, Bursch, JH. Arterial hypertension and blood pressure profile in patients with Williams-Beuren syndrome. Z Kardiol 1997; 86: 251-7.
15. Sumboonnanonda A, Robinson BL, Gedroyc MWM, Saxton HM, Reidy JF, Haycock GB. Middle aortic syndrome: clinical and radiological findings. Arch Dis Child 1992; 67: 501-5.
16. Panayiotopoulos YP, Tyrrel MR, Koffman G, Reidy JF, Haycock GB, Taylor PR. Mid-aortic syndrome presenting in childhood. Br J Surg 1996; 83: 235-40.
17. Kawai M, Nishikawa T, Tanaka M, et al. An autopsied case of Williams syndrome complicated by moyamoya disease. Acta Paediatr Jpn 1993; 35: 63-7.
18. Soper R, Chaloupka JC, Fayad PB, et al. Ischemic stroke and intracranial multifocal cerebral arteriopathy in Williams syndrome. J Pediatr 1995; 126: 945-8.
19. Stumm M, Tönnies H, Wieacker PF. Molecular cytogeneic techniques for the diagnosis of chromosomal abnormalities in childhood disease. Eur J Pediatr 1999; 158: 531-6.
20. Pinkel D, Straume T, Gray JW. Cytogenetic analysis using quantitative, high sensitivity fluorescence hybridization. Proc Natl Sci USA 1986; 83: 2934-8.
21. Hallidie-Smith KA, Karas S. Cardiac anomalies in Williams-Beuren syndrome. Arch Dis Child 1988; 63: 809-13.
22. Narin N, Özyürek R, Bakiler AR, Parlar A, Arcasoy M, Köprübasi F. Williams syndrome and subaortic stenosis. Clin Genet 1993; 44: 223.
23. Bird LM, Billman GF, Lacro RV, et al. Sudden death in Williams syndrome: report of tem cases. J Pediatr 1996; 129: 926-31.