Endocardite Pneumocócica de Evolução Subaguda

Laercio Uemura, Newton César Grassi, Luciane Cazarin

Londrina, PR

Com o advento da penicilina, o Streptococcus pneumoniae tornou-se uma causa infreqüente de endocardite bacteriana em adultos. A manifestação subaguda da endocardite pneumocócica tem sido poucas vezes descrita na literatura e a maioria dos relatos define como doença aguda, severa e com alta mortalidade.

Descrevemos o caso de um paciente de 58 anos com endocardite bacteriana subaguda pelo Streptococcus pneumoniae, ressaltando a baixa freqüência da etiologia pneumocócica na endocardite e a evolução atípica do caso. Discutem-se ainda os aspectos fisiopatológicos, as manifestações clínico-evolutivas e as opções terapêuticas neste tipo de infecção.

A endocardite pneumocócica tem-se tornado uma doença rara, desde a introdução da penicilina, no início dos anos 40, sendo responsável por 1 a 3% de todos os casos em válvulas nativas. Nos últimos anos, no entanto, um número maior de casos tem sido descrito, devido ao surgimento de cepas de *Streptococcus pneumoniae* resistentes à penicilina.

A apresentação habitual é de uma doença aguda e severa, acompanhada usualmente de meningite purulenta, rápida destruição valvular, insuficiência cardíaca e alta taxa de mortalidade, mesmo com a introdução da penicilina.

O presente caso descreve uma forma incomum de apresentação da endocardite pneumocócica, poucas vezes citada na literatura.

Relato do Caso

Homem de 58 anos, branco, casado, há quatro meses, apresentando febre diária (38,5ºC), astenia, mialgia, poliartralgia e emagrecimento de 12kg. Concomitantemente, os familiares relataram alteração da personalidade: tristeza, choro fácil e ideação suicida. Negaram, no entanto, confusão, desorientação e/ou agitação. Não referiram, também, qualquer antecedente psiquiátrico. Vinte dias da internação, iniciou-se cefaléia de forte intensidade, holocraniana, não associada a náuseas ou vômitos, não cedendo com o uso de analgésicos comuns (dipirona e paracetamol). Não tendo procurado atendimento médico, vinha fazendo uso apenas de antitérmicos e analgésicos. Negou quaisquer procedimentos cirúrgicos ou dentários previamente ao quadro. Não era tabagista, etilista, não usava drogas injetáveis ou promiscuidade sexual. Relatou ser nefrectomizado à esquerda há quatro anos e hipertenso, mas em uso irregular da medicação.

Ao exame, encontrava-se orientado no tempo e no espaço, descorado+/4+, febril (38,4ºC), com freqüência cardíaca de 90bpm, freqüência respiratória de 20rpm e pressão arterial de 130x90mmHg. Os sinais clínicos evidenciados foram meningismo e, à ausculta cardíaca, sopro sistólico +/4+ em FM e sopro diastólico +/4+ em Fao. Os demais dados estavam dentro da normalidade, inclusive fundo de olho.

A punção liquórica revelou meningite linfomonocitária (hemáceas=126, leucócitos=69 (linfócitos 97%, neutrófilos 3%), glicose=47, proteínas=41, cloreto=728) sem confirmação diagnóstica (bacterioscopia, látex, cultura e pesquisa para BAAR, fungos e *Cryptococcus neoformans*, negativos). As provas de atividade inflamatória estavam elevadas: VHS de 55, α-1 glicoproteína ácida de 2,69 e proteína C reagente 1/16 (104). No hemograma havia anemia microcítica, hipocrômica e leucocitose (leucócitos = 16.200/mm^3). A urinálise apresentava sedimento urinário com hemáceas 156.000 e leucócitos normais. A urocultura era negativa. Uréia, creatinina, glicemia, plaquetas, eletrólitos e sorologia para HIV e sífilis estavam normais. A radiografia de tórax demonstrou um discreto aumento da área cardíaca. Ao eletrocardiograma, o ritmo cardíaco era sinusal e havia sobrecarga de átrio e ventrículo esquerdos.

O ecocardiograma transtorácico confirmou a suspeita de endocardite infecciosa, ao evidenciar uma vegetação de 2.0 x 1.1cm em válvula aórtica (fig. 1). Os demais achados ecocardiográficos foram insuficiência aórtica e mitral discretas, aumento moderado de átrio esquerdo (5,2cm) e hipertrofia concêntrica de ventrículo esquerdo de grau moderado, com função ventricular normal. O *Streptococcus pneumoniae* foi isolado em três amostras de hemoculturas colhidas de diferentes locais de punção, mas sem intervalo de tempo.

Hospital Universitário Regional do Norte do Paraná - Universidade Estadual de Londrina
Correspondência: Laercio Uemura – Rua Senador Souza Naves, 1456 – 86015-430 – Londrina, PR
Recebido para publicação em 30/11/99
Aceito em 13/9/00

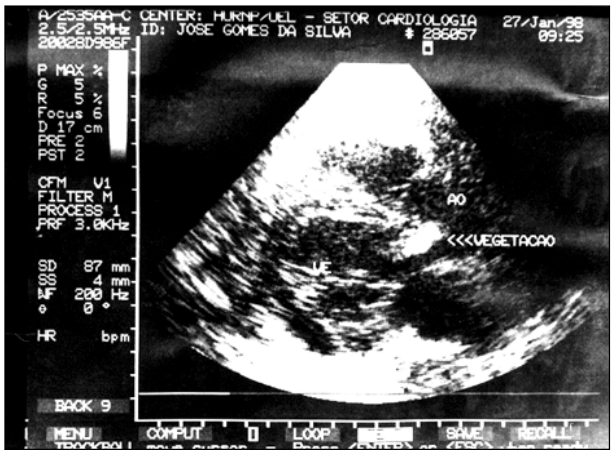

Fig. 1 - Vegetação em válvula aórtica. Ao ecocardiograma evidencia-se uma vegetação de 2.0 x 1,1cm em válvula aórtica.

No 4º. dia de internação, o paciente desenvolveu um quadro súbito e fugaz de confusão mental com resolução espontânea. A tomografia de crânio confirmou a suspeita de embolização para o SNC, demonstrando uma área nodular de 2.0cm, cortical, em lobo frontal direito, apresentando hiperdensidade interna com edema perilesional e não se alterando após a injeção de contraste (fig. 2). A investigação de possível aneurisma micótico não foi confirmada pela arteriografia convencional.

Apesar do isolamento sérico do *Streptococcus pneumoniae*, questionou-se, a princípio, não ser esse o agente causador da endocardite infecciosa, em função da evolução subaguda do quadro. Penicilina e gentamicina foram introduzidas com o objetivo de cobrir *enterococcus* e o *Streptococcus viridans*.

No 8º dia de tratamento, houve o desenvolvimento de um quadro súbito de diminuição do nível de consciência (Glasgow 13), paresia à esquerda (força muscular grau I), disartria e paralisia facial à direita. Um novo líquor apresentou aspecto xantocrômico, padrão misto de celularidade e não sendo isolado qualquer agente infeccioso. Com a hipótese de abscesso cerebral pela piora clínica e não tendo sido realizado, de imediato, um novo estudo tomográfico, optou-se por ampliar o esquema antimicrobiano, substituindo o anterior por vancomicina, ceftazidima, amicacina e metronidazol. A tomografia de crânio de controle evidenciou uma extensa área hemorrágica com leve desvio da linha média no mesmo local da embolização anterior. Mesmo assim, foi mantido o novo esquema terapêutico até o 28º dia (fig. 3).

Manteve-se afebril até o final do tratamento, com a normalização progressiva das provas de atividade inflamatória. O ecocardiograma de controle mostrou vegetação (1,3 x 2,2cm), calcificação dos folhetos e válvula aórtica funcionante. Na alta, o paciente mantinha somente um déficit motor à esquerda, mas com força muscular preservada.

Em revisão literária posterior, foram encontrados relatos de formas subagudas de endocardite pelo *Streptococcus pneumoniae* e o alto valor preditivo da positividade, no sangue, para o pneumococo; a etiologia pneumocócica foi reconsiderada e aceita como a causa etiológica.

Discussão

A incidência da endocardite pneumocócica não é inteiramente conhecida, já que a literatura disponível consta apenas de relatos de casos e séries com pouco número de pacientes. Na era pré-antibiótico, o *Streptococcus pneumoniae* foi responsável por cerca de 15% dos casos de endocardite infecciosa [1]. Com o advento da penicilina, houve uma redução e a incidência, hoje, é de 1 a 3% [2]. Esse declínio resulta de um melhor controle e prevenção da bacteremia [3-5]. Aronin e cols. [3], em revisão publicada, descrevem 197 casos de endocardite pneumocócica após a introdução da penicilina.

A maioria dos casos descritos ocorre em homens idosos e alcoólatras. O álcool é, por si só, o principal fator de risco para endocardite pneumocócica [1-5]. No entanto, o seu

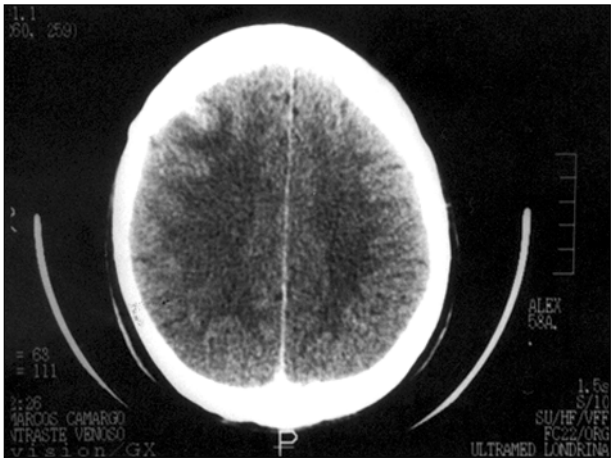

Fig. 2 - Embolização para SNC. A tomografia computadorizada de crânio demonstra área isquêmica nodular de 2,0cm na região cortical do lobo frontal direito.

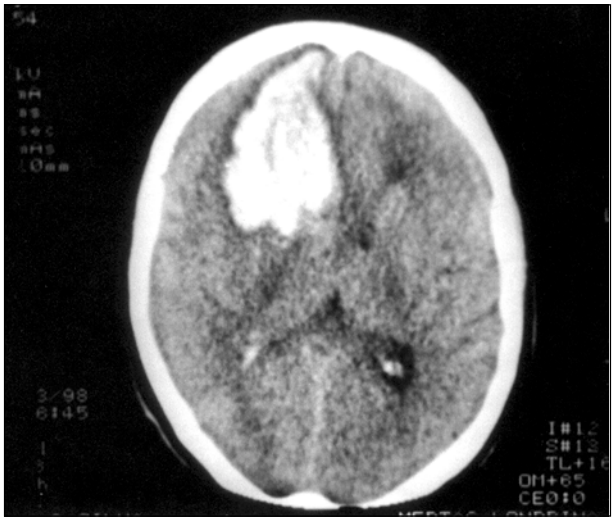

Fig. 3 - Transformação hemorrágica do infarto isquêmico cerebral. Visualiza-se na tomografia computadorizada de crânio extensa área hemorrágica em região cortical do lobo frontal direito no mesmo local da área isquêmica prévia ocasionada pela embolização.

papel não está muito bem definido e não se sabe, ao certo, se é por ação direta do álcool sobre o sistema imunológico ou por condições clínicas associadas ao paciente alcoólatra, como desnutrição e propensão à broncoaspiração [3].

A infecção das vias aéreas inferiores constitui-se na principal porta de entrada para o desenvolvimento de endocardite pelo *Streptococcus pneumoniae*. Além dos comprometimentos pulmonar e cardíaco, as meninges são, também, freqüentemente acometidas na infecção pneumocócica [1,3-5]. A associação pneumonia, endocardite e meningite foi descrita, inicialmente, por Heschl, em 1862 e, posteriormente, por Osler em 1881 (ano em que o *Streptococcus pneumoniae* foi descoberto). É conhecida como tríade de Osler e é um achado relativamente comum nos pacientes com endocardite pneumocócica [3,5].

A apresentação clínica predominante é a aguda, com uma evolução rápida, agressiva e associada a uma alta taxa de morbimortalidade. Os sinais e sintomas periféricos da endocardite não costumam estar presentes na etiologia pneumocócica, retardando o diagnóstico e tratamento. Além disso, complicações cardíacas e não cardíacas são comuns, em particular, instabilidade hemodinâmica, formação de abscessos e embolização sistêmica. [1-5].

O *Streptococcus pneumoniae* acomete a válvula aórtica, preferencialmente, que em comparação a outras válvulas, está relacionada a uma maior freqüência de complicações locais. Não se sabe, no entanto, se a rápida destruição tecidual, levando à ruptura dos folhetos e insuficiência cardíaca seria decorrente apenas da ação direta do pneumococo, ou estaria associada a fatores inerentes ao próprio organismo. A presença de grandes vegetações é também um achado freqüente na infecção pneumocócica e aumenta os riscos de embolização [1,3,5].

Formas incomuns têm sido descritas, como a subaguda, com apenas quatro casos descritos na literatura [4].

O quadro clínico apresentado pelo nosso paciente não foi totalmente incaracterístico, como no caso das duas pacientes descritas por Gelfand e Threlked [4], em que ambas, além de não serem alcoólatras e não apresentarem febre, pneumonia ou meningite, tiveram a válvula mitral acometida. Destacam-se, em nosso paciente, os achados de comprometimento da válvula aórtica com a formação de uma grande vegetação e complicações embólicas para o SNC e, também, a associação com meningite, embora não purulenta.[1,3,5] Nenhum foco de bacteremia foi indentificado.

O diagnóstico de endocardite infecciosa preenche os novos critérios propostos por Durack e cols. [2,6]. A visualização da vegetação em válvula aórtica, ainda que ao ecocardiograma transtorácico, foi o único critério maior aceito. O isolamento do *Streptococcus pneumoniae,* mesmo em três amostras, foi considerado um critério menor para o diagnóstico. Não houve dúvida quanto à etiologia pneumocócica, uma vez que a especificidade na hemocultura para o pneumococo é de quase 100% [2,6].

Em relação ao tratamento, a orientação atual é associar à antibioticoterapia, uma conduta cirúrgica para aqueles pacientes que evoluem com instabilidade hemodinâmica [1,3,5]. Na revisão de Aronin e cols. [3], essa estratégia reduziu para 32% a mortalidade em comparação aos 62% dos pacientes tratados apenas clinicamente, o que não ocorreu, em conseqüência da presença de cepas de *Streptococcus pneumoniae* resistentes à penicilina no grupo tratado apenas com antibiótico, já que os casos selecionados pelos autores foram relatados antes da descrição, na literatura, de resistência à penicilina [3].

A terapêutica na endocardite infecciosa envolve decisões muitas vezes difíceis, dentre as quais estão a indicação cirúrgica e a escolha do momento adequado para a realização da intervenção. A indicação cirúrgica deve ser feita em pacientes que se beneficiem da intervenção. Dados na literatura demonstram que a mortalidade é extremamente alta quando os pacientes com complicações intracardíacas, evoluindo com instabilidade hemodinâmica, são tratados apenas com antibióticos, enquanto a mortalidade é reduzida quando o tratamento combina antibiótico e intervenção cirúrgica [5]. Está bem documentado que a insuficiência cardíaca grave progressiva, devido à disfunção valvular nova ou piora da disfunção preexistente, tem melhor prognóstico com a terapêutica antibiótica combinada com a cirúrgica. Também está esclarecido que, quando a antibioticoterapia máxima falha em erradicar a infecção, a intervenção cirúrgica melhora a evolução [5].

Atualmente, a escolha do antibiótico na endocardite pneumocócica tem sofrido mudanças, não só pelo surgimento de resistência à penicilina, mas devido à evolução agressiva e à associação com meningite. A penicilina não se constitui no antibiótico de primeira escolha e, embora não exista nenhuma recomendação formal até o momento, a orientação é a mesma para meningite pneumocócica, ou seja, introduzir uma cefalosporina de 3ª geração associada ou não à vancomicina, dependendo do nível de resistência à cefalosporina na região estudada [1,3,5].

A história natural das vegetações durante a terapia é variável [5,7]. A evolução do nosso paciente apresentou resposta satisfatória à terapêutica clínica e, ao término do tratamento, o ecocardiograma de controle demonstrou persistência da vegetação de tamanho inalterado em válvula aórtica. O estudo realizado por Vuille e cols. [7] utilizando ecocardiograma seriado em doentes com endocardite infecciosa na vigência de resposta satisfatória ao tratamento clínico, demonstrou que das 41 vegetações inicias, 12 (29,3%) vegetações desapareceram, 7 (17%) reduziram, 17 (41,5%) não se alteraram e 5 (12,2%) aumentaram de tamanho. A evolução dessas vegetações não foi relacionada à duração da antibioticoterapia ou ao tamanho inicial da vegetação. Em doentes submetidos a tratamento clínico bem sucedido, a permanência de vegetações não se associou a complicações tardias. Portanto, as vegetações que persistem após a terapia efetiva não devem ser interpretadas erroneamente como recorrências da endocardite infecciosa, a menos que haja suporte clínico e evidência microbiológica [5,7].

Ainda que a incidência de endocardite pneumocócica tenha diminuído com o advento da penicilina, a morbimortalidade permanece elevada, atribuída a fatores tanto do hospe-

deiro (idade avançada, alcoolismo, diabetes mellitus e outras doenças associadas) quanto a microorganismo (propensão a infectar e rapidamente destruir as válvulas do lado esquerdo do coração). Portanto, o diagnóstico e o tratamento precoces são cruciais. Só assim, poder-se-á alterar, de maneira significativa, a evolução desfavorável da endocardite pneumocócica.

Referências

1. Ugolini V, Pacifico A, Smitherman TC, Mackowiak PA. Pneumococcal endocarditis update: analysis of 10 cases diagnosed between 1974 and 1984. Am Heart J 1986: 112: 813-9.
2. Scheld WM, Sande MA. Endocarditis and Intravascular Infections. In: Mandell GL, Bennet JE, Dolin R. Principles and Practice of Infections Diseases. 4ª edição.: Churchill Livingstone, 1995: 740-73.
3. Aronin SI, Mukherjee SK, West JC, Cooney EI. Review of Pneumococcal Endocarditis in Adults in Penicillin Era. Clin Infect Dis 1998: 26: 165-71.
4. Gelfand MS, Threlked MG. Subacute Bacterial Endocarditis Secondary to Streptococcus pneumoniae. Am J Med 1992: 93: 91-3.
5. Karchmer AW. Infective Endocarditis. In: Braunwald E. Heart Disease. A Textbook of Cardiovascular Medicine. 5ª edição. Philadelphia: WB Saunders Company, 1997: 1077-104.
6. Durack DT, Lukes AS, Brigh DK. New criteria for diagnosis of infective endocarditis: utilization of ecocardiographic findings. Am J Med 1994; 96: 200-9.
7. Vuille C, Nidorf M, Weyman AE, Picard MH. Natural history of vegetations during successful medical tretment of endocarditis. Am Heart J 1994; 128: 1200-9.