

Gestação em Portadora de Hipercolesterolemia Familiar e Doença Aterosclerótica Prematura

Walkiria Samuel Ávila, Jaqueline Scholz Issa, Eliana Báez Bezi, Sergio Diogo Giannini, Max Grinberg

São Paulo, SP

Hipercolesterolemia familiar xantomatosa na forma homozigótica ou heterozigótica grave (HF) é rara. Os níveis sanguíneos de colesterol frequentemente superiores a 700mg/dL exigem procedimentos terapêuticos invasivos não habituais. Apresentamos caso de gestação bem sucedida em portadora de HF associada a doença aterosclerótica coronária e cerebral, submetida à cirurgia de anastomose ileal parcial há cinco anos para redução dos níveis de lipídeos. Durante a gestação os níveis de colesterol e triglicérides atingiram 1182mg/dL e 807mg/dL, respectivamente, porém não acompanhados de manifestações clínicas, sinais de progressão das lesões arteriais obstrutivas ou intercorrências obstétricas. Em função da evolução clínica de HF grave na gestação ser desconhecida e perante o mau prognóstico, medidas higieno-dietéticas, repouso prolongado e terapêutica específica foram adotadas, permitindo o alcance do termo da gestação, sem complicações materno-fetais. A paciente deu à luz a recém-nascido vivo com níveis de colesterol total 339mg/dL e triglicérides de 301mg/dL. O sucesso deste caso não deve invalidar o atual desaconselhamento à gestação em portadora de HF grave.

Pregnancy in Patient with Familial Hypercholesterolemia and Atherosclerosis Disease

Familial xanthomatosis hypercholesterolemia in homozygous or heterozygous (two or more defects in LDL receptors) forms are rare. The cholesterol levels are frequently above 700 mg/dL. The management of these patients includes odd procedures, such as ileal bypass to control of levels of cholesterol. We present a case of pregnancy in patient with familial hypercholesterolemia (FH) and coronary and cerebral atherosclerosis who had undergone ileal bypass, five years prior. During pregnancy, there were no clinical signs or symptoms related to coronary or cerebral atherosclerosis and we did not observe obstetric complications. Nevertheless, the levels of cholesterol and triglyceride increased significantly to 1182mg/dL and 807mg/dL. Face the unknown prognosis of this clinical situation we decided to hospitalize the patient and to prescribe prolonged rest, dietary measures and specific therapy. This approach permitted her to reach the end of pregnancy without maternal and fetal complications. The patient was submitted to cesarean section by obstetric reasons. The newborn was healthy but his levels of cholesterol and triglycerides were respectively, 339mg/dL and 301mg/dL. The success of this case does not allow the change in the recommendation of avoiding pregnancy in patients with severe FH.

Arq Bras Cardiol, volume 68 (nº 3), 185-188, 1997

Hipercolesterolemia familiar xantomatosa na forma homozigótica é doença rara que incide em torno de 1:1.000.000 indivíduos, caracterizada pela ausência completa e/ou defeitos dos receptores de LDL-colesterol^{1,2}, sendo geneticamente determinada através da transmissão autossômica dominante. Na forma homozigótica ou heterozigótica grave, (associação de mais de um defeito nos

receptores de LDL-colesterol) os níveis sanguíneos de colesterol frequentemente excedem 700mg/dL e exigem procedimentos terapêuticos invasivos não habituais³.

A expectativa de vida aquém da 2^a-3^a décadas, pelo desenvolvimento de doença aterosclerótica grave¹, torna extremamente improvável a associação com gestação. Por outro lado, sua ocorrência seria um estímulo hormonal para agravamento da dislipidemia com repercussão sobre a história natural da doença aterosclerótica⁴.

Apresentamos o caso de gestação bem sucedida em portadora de hipercolesterolemia familiar heterozigótica grave e doença aterosclerótica, submetida previamente à

Instituto do Coração do Hospital das Clínicas - FMUSP
Correspondência: Walkiria Samuel Ávila - Incor - Divisão Clínica - Av. Dr. Enéas C. Aguiar, 44 - 05403-000 - São Paulo, SP
Recebido para publicação em 17/10/96
Aceito em 4/12/96

cirurgia de anastomose ileal parcial para redução da hipercolesterolemia. Em amplo levantamento bibliográfico não encontramos nenhum caso de gestação em portadora de hipercolesterolemia familiar que tivesse sido submetida à anastomose ileal-parcial e, conseqüentemente, desconhecíamos quais eram as possíveis implicações desta situação clínica em relação à gravidez.

Relato do Caso

Paciente branca de 35 anos de idade, portadora de hipercolesterolemia familiar xantomatosa heterozigótica grave (HF), iniciou terceira gestação, dois e três anos após dois abortamentos.

A anamnese inicial do acompanhamento pré-natal efetuado desde o 1º trimestre revelou ausência de sintomas atribuíveis ao sistema cardiovascular, dois casos familiares (primos em 1º grau) de morte súbita na infância, óbito por infarto do miocárdio em irmã aos 32 anos, que se encontrava no 4º mês de gestação, revascularização miocárdica em outra irmã aos 29 anos e em irmão aos 36 anos.

Devido à refratariedade e dificuldade de aderência ao tratamento farmacológico da hipercolesterolemia, que incluía doses diárias de 40mg de sinvastatina e 500mg de probucol, a paciente fora submetida à cirurgia de anastomose ileal parcial há cinco anos (fig. 1), que resultou em redução dos níveis sanguíneos de colesterol (tab. I) e regressão dos xantomas localizados em membros inferiores e superiores (fig. 2). A cinecoronariografia, indicada em função do quadro familiar grave e da necessidade de cirurgia de anastomose, revelou obstrução de 30% em tronco de artéria coronária esquerda, 60% em artéria descendente anterior e 80% em primeira diagonal; o ventrículo esquerdo (VE) apresentava volume e contração normais.

No início da gestação, a paciente encontrava-se eufórica, acianótica, afebril, frequência cardíaca de 88bpm, pressão arterial de 135x75mmHg. Exibia discretos xantomas tendinosos tuberosos (fig. 2). Não havia ruídos adventícios pulmonares. As bulhas eram normais e havia sopro sistólico em foco aórtico ++/6+. Fígado e baço não eram palpáveis e não havia edema em membros inferiores.

Os dados da avaliação metabólica sanguínea durante o ciclo grávido-puerperal estão expostos na tabela II.

O eletrocardiograma registrou ritmo sinusal e alterações difusas e inespecíficas de repolarização ventricular. O

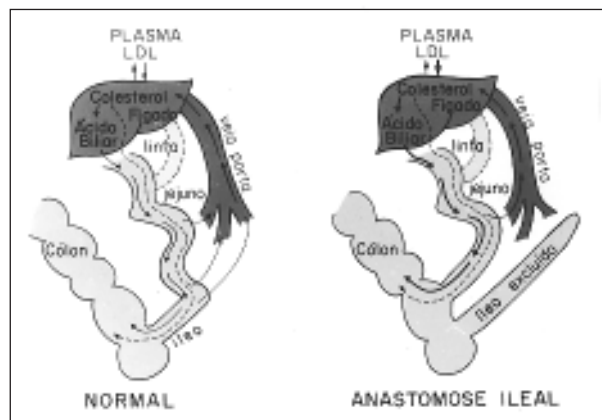


Fig. 1 - Representação esquemática da técnica da anastomose. Antes da anastomose (normal). Após anastomose ileal.

ecodopplercardiograma identificou diâmetros de cavidades cardíacas (átrio esquerdo= 32mm e VE, diastólico= 48mm e sistólico= 33mm), fração de ejeção de 0,69 e estenose valvar aórtica com gradiente VE-aorta de 31mmHg. Dopplercardiografia de artérias carótidas identificou placas de ateroma calcificadas bilateralmente com grau de obstrução que variou entre 30% e 50%.

O acompanhamento clínico-obstétrico foi mensal e incluiu repouso relativo, dieta fase II da *American Heart Association*⁶, restrição de carboidratos simples e administração de ácido acetilsalicílico 100mg/dia, polivitamínicos e colestiramina (8g/dia).

Na 28ª semana de gestação, a paciente foi internada para maior rigor do controle dietético e da vigilância clínico-obstétrica. A partir da 32ª semana foi introduzida heparina subcutânea, 20.000UI/dia, e na 36ª semana foi suspensa a colestiramina devido à elevação dos níveis de triglicérides acima de 1000mg/dL e conseqüente risco de pancreatite aguda.

Durante a gestação não houve manifestações clínicas, sinais de progressão das lesões arteriais obstrutivas ou intercorrências obstétricas.

A paciente deu à luz na 38ª semana de gestação através de parto cesáreo por indicação obstétrica, sob anestesia geral.

O recém-nascido vivo recebeu Apgar 8-9 e apresentou peso de 2460g e altura de 44cm, perímetros cefálico torácico e abdominal iguais a 33, 31 e 32cm, respectivamente. Foi classificado como recém-nascido de termo e crescimento adequado para a idade gestacional. O nível

Tabela I - Perfil lipídico antes e depois da cirurgia de anastomose ileal, e na 19ª semana de gestação

| Data | 26/9/90 | 26/11/90 | 10/10/91** | 9/3/94*** | 10/10/94*** | 21/11/95 (Gestação) |
|------------------|-------------------------|---------------------------|--------------------------|--------------------------|--------------------------|------------------------|
| Vastatina mg/dia | Lovastatina 20mg/dia | Sinvastatina* 40mg/dia | Sinvastatina 40mg/dia | 30 dias sem medicação | Sinvastatina 10mg/dia | sem medicação |
| Colesterol total | 674 | 578 | 647 | 531 | 324 | 907 |
| HDL | 25 | 20 | 18 | 18 | 10 | 32,6 |
| LDL | 622 | 508 | 602 | 439 | 267 | 812 |
| Triglicérides | 134 | 251 | 135 | 370 | 233 | 311 |

* associado a 500mg de probucol/dia; ** pré-anastomose; *** pós-anastomose.

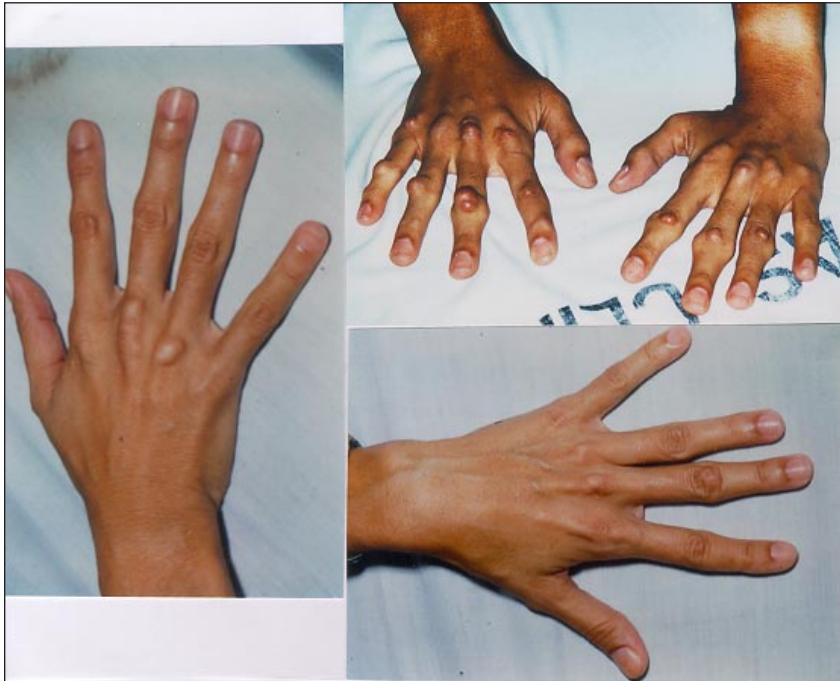


Fig. 2 - Xantomas tendinosos tuberosos em mãos. As figuras superiores (direita e esquerda) representam os xantomas antes da cirurgia de anastomose ileal. A figura inferior mostra a regressão dos xantomas após a cirurgia de anastomose ileal.

sangüíneo de colesterol total após 40 dias do nascimento foi 339mg/dL (HDL=30mg/dL; LDL=249mg/dL), triglicérides=301mg/dL e glicose= 102 mg/dL.

Em função da manutenção dos altos níveis de colesterol e triglicérides materno no pós-parto, optamos por introduzir inibidor da síntese da hidroximetilglutaril CoA redutase (vastatinas). Por este motivo, o aleitamento materno foi desaconselhado.

Aos quatro meses de idade, os níveis de colesterol total e triglicérides do recém-nascido mantiveram-se elevados (314mg/dL e 199mg/dL, respectivamente) mesmo após a interrupção do aleitamento natural.

Discussão

A HF grave associa-se à doença aterosclerótica difusa e à ocorrência de maior sobrevida entre mulheres possivelmente o alcance da idade reprodutiva e a associação de gravidez e coronariopatia.

A realização de anastomose ileal parcial é alternativa terapêutica perante a exigência de altas doses de hipolipemiantes isolados ou em associação, comprometendo a aderência ao tratamento a longo prazo. Além disso, a referida intervenção determina redução da morbiletalidade por doença coronária³.

No presente caso, a paciente obteve, de fato, redução de 30% na colesterolemia, diminuição dos xantomas e estabilização clínica da doença coronária após ter sido submetida à anastomose ileal parcial e nesta circunstância ocorreu a fecundação.

Estima-se em 1:100.000 gestações a frequência de evento coronário agudo ligado a doença aterosclerótica⁴. História familiar, tabagismo, hipertensão arterial, diabetes, contraceptivo oral e inclusive HF são admitidos como fatores de risco.

Sabe-se que mesmo em situação de lesão coronária não crítica, como revelou a cinecoronariografia da paciente, pode ocorrer evento agudo coronário. Admite-se que a instabilização da placa de aterosclerose possa ser provocada por modificações hemodinâmicas e do perfil de coagulação e lipêmico^{1,5}, todos presentes na gestação. De fato, potencial de fenômeno trombótico em função do aumento de fatores de coagulação,

redução da atividade fibrinolítica e consequente estado de hipercoagulabilidade é verificado a partir de 24 semanas de gestação. Aliás, desta maneira, justificamos o uso de heparina no 3º trimestre.

O aumento transgestacional da colesterolemia para níveis tão altos quanto 1206mg/dL e da trigliceridemia para 888mg/dL (tab. II) representou quebra do controle parcial da lipidemia pré-gestacional. Interação do substrato metabólico da HF com estímulo hormonal deve ter exercido influência neste comportamento. É da fisiologia adaptativa à gestação a elevação tanto da síntese de colesterol total e triglicérides quanto da concentração de lipoproteína e apolipoproteína^{3,5}, até a 32ª semana de gestação. Ela habitualmente dispensa farmacoterapia, até porque os hipolipemiantes interferem no crescimento fetal e não foram ainda declarados isentos de ação teratogênica.

Contudo, a inusitada condição metabólica de nossa paciente exigiu, além das medidas dietéticas apropriadas, o uso de colestiramina, que por ser resina não absorvível, não é considerada nociva ao conceito. Ressalte-se que a consequente redução dos níveis sangüíneos de colesterol acompanhou-se de elevação dos níveis de triglicérides (tab. II), razão da descontinuidade do fármaco após apenas 12 semanas de uso.

Apesar de toda a referida potencialidade, a gestação

Tabela II - Comportamento do perfil lipídico no ciclo grávido-puerperal

| Semana de gestação | 20ª | 24ª* | 36ª** | Puerpério 6º dia | Pós-parto 40º dia |
|--------------------|------|------|-------|---------------------|----------------------|
| Colesterol total | 1182 | 1206 | 994 | 1157 | 1196 |
| Triglicérides | 807 | 888 | 1138 | 615 | 806 |

* introdução de 8g/dia de colestiramina; ** interrupção da colestiramina

não externou manifestação clínica da doença aterosclerótica.

A decisão de parto cesárea foi fundamentada na presença do binômio coronariopatia-primiparidade idosa. A opção por anestesia geral visou evitar variações deletérias de débito cardíaco e fluxo coronário e acidente hemorrágico de punção medular perante a heparinização materna. O desaconselhamento à amamentação representou atitude prudente em relação aos ainda desconhecidos efeitos sobre o neonato da vastatina introduzida no puerpério.

A transmissão genética HF heterozigótica, por ser autossômica dominante, determina 50% de probabilidade

de afetar a prole. A manifestação laboratorial da doença no RN é admitida precoce, como inclusive indicam os níveis de 339 mg/dL de colesterolemia registrados no 49º dia de vida em neste caso. Além disso, a lactação não deve ser considerada como fator da hiperlipidemia do recém-nascido, pois, após três meses de sua interrupção, os níveis lipêmicos persistiam elevados e na mesma grandeza.

O sucesso deste caso não deve invalidar o atual desaconselhamento à gestação em portadora de HF grave, no âmbito do planejamento familiar. Contudo, é um reforço de otimismo à visão de futuro sobre a influência da terapia gênica na erradicação da HF.

Referências

1. Olsson, AG, Carlson LA - Studies in asymptomatic primary hiperlipidaemia. *Atherosclerosis* 1980; 37: 129.
2. Brown MS, Goldstewn JL - A receptor mediated pathway for cholesterol homeostasis. *Science* 1986; 232: 34-47.
3. Buchwald H, Varco RL et al - Effect of partial ileal bypass surgery on mortality and morbidity from coronary disease in patients with hipercholesterolaemia. *N Engl J Med.* 1990; 323: 946-55.
4. Frenkel Y, Etchin A et al - Miocardial infarction during pregnancy. *Cardiology* 1991; 78: 363-8.
5. Heiberg A - The risk of atherosclerotic vascular disease in subjects with xantomatosis. *Acta Med Scand* 1975;198: 249.
6. Report of the National Cholesterol Education Program Expert Panel on Detection. Evaluation on treatment of high blood cholesterol in adults. *Arch Inter Med* 1969; 148: 136.