

Revascularização do Miocárdio através de Minitoracotomia Esquerda

Carlos A. Teles, Luciano F. Aguiar, Antonia Petrizzo, Expedito Ribeiro, Lelio A. Silva, Enio Buffolo

São Paulo, SP

Objetivo - Avaliar a viabilidade da realização da revascularização do miocárdio, através de toracotomia esquerda de tamanho reduzido (minitoracotomia), sem circulação extracorpórea, a fim de simplificar o ato cirúrgico.

Métodos - Quarenta e cinco portadores de lesões na artéria coronária interventricular anterior (IVA) e/ou diagonal (Dg) foram submetidos a revascularização do miocárdio, utilizando-se como enxerto a artéria torácica interna esquerda (TIE) e tendo como via de acesso toracotomia anterior esquerda, de aproximadamente 7cm de extensão, ao nível do 4º espaço intercostal. No 2º dia de pós-operatório esses pacientes foram submetidos a eco-Doppler transtorácico e arteriografia de TIE para verificação da perviabilidade do enxerto e da persistência de fluxo pelos ramos intercostais não ligados por ocasião da dissecação parcial da artéria.

Resultados - Todos os pacientes tiveram boa evolução pós-operatória com mínima morbidade. O reestudo da artéria TIE foi realizado em 43 dos 45 pacientes operados, mostrando padrão angiográfico e/ou ecocardiográfico excelente em 35 deles. Não se demonstrou contração dos ramos intercostais não ligados durante a dissecação. Houve correlação entre os achados ecocardiográficos e a perviabilidade dos enxertos.

Conclusão - Os resultados iniciais sugerem ser esta técnica uma boa alternativa táctica para portadores de lesões das artérias IVA e/ou Dg, com mínima morbidade, curto tempo de hospitalização e excelente resultado estético. O procedimento, aplicável a pequeno número de casos na atualidade, poderá ter indicação ampliada se associado a angioplastias complementares, mudando a curto prazo, os critérios clássicos de tratamento da insuficiência coronária.

Palavras-chave: revascularização miocárdica, artéria torácica interna, cirurgia cardíaca

Myocardial Revascularization through Small Left Anterior Thoracotomy

Purpose - To analyze the results of myocardial revascularization through small left anterior thoracotomy utilizing the left thoracic internal artery (LTIA) to left anterior descending coronary artery (LAD) without cardiopulmonary bypass, in order to simplify the operative procedure.

Methods - From September/95 till August/96 we operated on 45 patients with lesions in LAD or LAD and diagonal arteries that were revascularized with anastomoses of the LTIA to LAD or LAD and diagonal as composite grafts, through left anterior small thoracotomy. In the second postoperative day 43 out of 45 patients were restudied with arteriography and/or transthoracic echocardiography that showed excellent patency in 39 of them.

Results - Six patients with obstruction or stenoses were reoperated through median sternotomy without complications. We did not observe flow through intercostal arteries in these restudies except in cases of obstructed anastomosis, showing that it is not necessary to ligate these branches. We observed too, excellent correlation between angiographic patterns and diastolic flows detected in the thoracic internal artery with transthoracic echocardiography.

Conclusion - These initial results suggest that this approach may be good to a subset of patients with lesions in LAD and/or diagonal arteries and if associated with complementary angioplasties of other coronary arteries may be the best choice of invasive treatment of coronary insufficiency in a near future.

Key-words: myocardial revascularization, internal thoracic artery, cardiac surgery

Arq Bras Cardiol, volume 68 (nº2), 113-116, 1997

tamento cirúrgico convencional. Apesar disso, já está claramente demonstrada a superioridade a longo prazo, em relação a estes procedimentos, do emprego de enxertos arteriais na revascularização do miocárdio, sobretudo de artéria torácica interna esquerda (TIE) para a artéria coronária interventricular anterior (IVA).

Fatos como estes têm despertado preocupação crescente com a invasibilidade do procedimento cirúrgico, a exemplo do que vem ocorrendo com as demais áreas da cirurgia, e propiciado o surgimento de técnicas menos invasivas que, não raro, implicam em custos menores e diminuição da mortalidade e da morbidade. Importante passo neste sentido foi dado pela introdução das técnicas de revascularização miocárdica sem circulação extracorpórea (CEC)¹⁻⁴.

Contudo, até recentemente, poucas alternativas haviam sido propostas com a finalidade de simplificar as vias de acesso, substituindo as grandes incisões clássicas (esternotomias medianas) por incisões menores, menos agressivas ao paciente.

O objetivo do presente estudo foi avaliar a viabilidade da realização da revascularização miocárdica, através de mínima incisão torácica (minitoracotomia esquerda), sem CEC, conforme proposto inicialmente por Benetti em 1994 e Calafiore em 1995 (comunicação pessoal).

Métodos

De setembro/95 a agosto/96, um total de 45 portadores de insuficiência coronária crônica (ICC) foram submetidos a revascularização do miocárdio em caráter eletivo, através de mínima incisão torácica, sem CEC, sendo 29 (64,4%) do sexo masculino e 16 (35,6%) do feminino, com idades variando de 39 a 83 (média 58,2) anos.

O critério para seleção dos pacientes foi ICC caracterizada por lesões na IVA e/ou diagonal (Dg), com indicação de tratamento intervencionista (cirurgia ou angioplastia), associadas ou não a lesões de outras artérias passíveis de tratamento angioplástico. Em três pacientes, além da anastomose da TIE com a DA, foi realizada ponte para a Dg, utilizando-se enxerto composto arterial (artéria radial ou epigástrica inferior), a partir da artéria TIE. Em quatro casos houve necessidade de aumentar o comprimento da TIE com enxerto de veia safena.

Em sete pacientes a cirurgia foi complementada com angioplastia de outras artérias coronárias: cinco da coronária direita e dois da circunflexa com o emprego de cinco *stents*.

Após monitorização do ritmo cardíaco, pressão arterial, pressão venosa central e débito urinário através de eletrodos e cateteres, foi feita indução anestésica, intubação orotraqueal convencional e manutenção da anestesia por neuroleptoanalgesia clássica. Em decúbito lateral realizou-se a punção do espaço peridural com injeção de 5mg de morfina, visando prolongar a analgesia no período pós-operatório (PO).

Com o paciente em decúbito lateral direito (aproximadamente 30º) foi realizada toracotomia anterior esquerda paraesternal por planos, infra-mamilar nos homens e ao ní-

vel do sulco infra-mamário nas mulheres, com aproximadamente 7cm de extensão (fig. 1). A abertura da cavidade torácica se deu ao nível do 4º espaço intercostal. Com o auxílio de afastador auto-estático apropriado procedeu-se à dissecação da cartilagem costal superior; em três casos houve necessidade de ressecção para melhor exposição do campo operatório.

Após identificação, inciou-se dissecação cuidadosa da TIE junto ao ângulo medial da incisão, sob visão direta, proximal e distalmente, em extensão suficiente para a realização da anastomose com a artéria IVA. Os ramos intercostais que foram se tornando visíveis e abordáveis foram ligados com *clips* metálicos.

Com o afastamento lateral do pulmão esquerdo o pericárdio foi identificado, incisado longitudinalmente e levemente tracionado para melhor exposição da artéria coronária.

Identificada a artéria coronária a ser abordada e após a administração de heparina na dose de 2mg/kg de peso, a artéria TIE foi seccionada distalmente. A técnica empregada na realização da anastomose mamária-coronária sem CEC foi a mesma já descrita em relatos anteriores.

Completada a anastomose, procedeu-se à neutralização da heparina com sulfato de protamina e à revisão da hemostasia. À drenagem da cavidade pleural esquerda precedeu o fechamento da parede torácica por planos.

No 2º dia de pós-operatório esses pacientes foram submetidos a eco-Doppler transtorácico da artéria TIE e a estudo angiográfico para verificação da perviabilidade do enxerto, da anastomose e da persistência de fluxo pelos ramos intercostais não ligados por ocasião da dissecação parcial da TIE.

Resultados

O ato operatório transcorreu sem anormalidades em todos os casos. Um portador de obstrução grave das artéri-

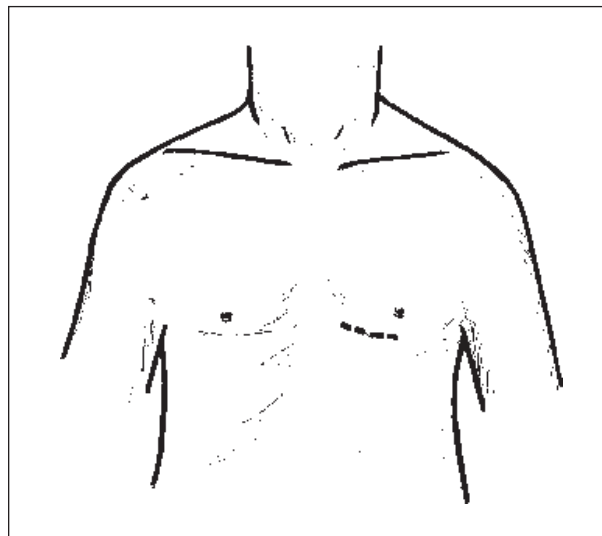


Fig. 1 - Toracotomia anterior esquerda paraesternal, ao nível do 4º espaço intercostal.

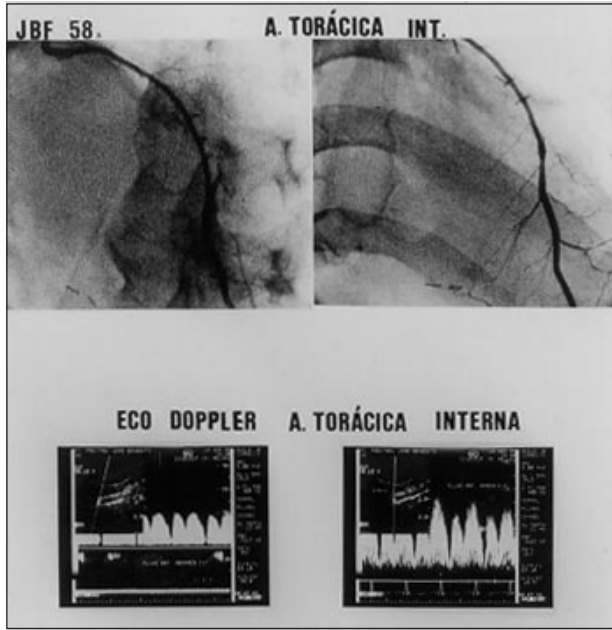


Fig. 2 - Angiografia de controle pós-operatório, contrastando as artérias torácica interna esquerda (TIE) e a coronária interventricular anterior (IVA).

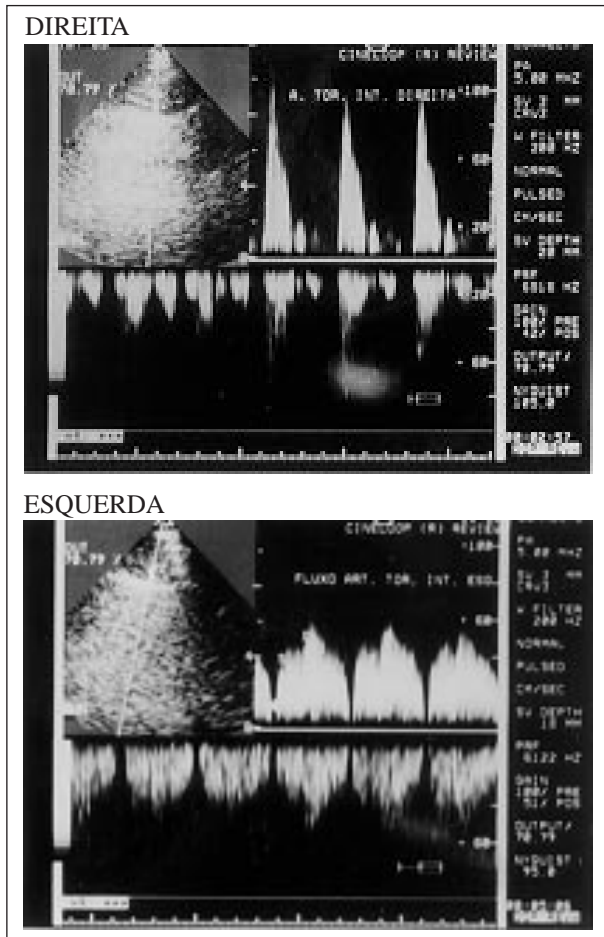


Fig. 3 - Eco-Doppler comparativo da a.torácica interna direita *in situ* - fluxo bifásico com velocidade máxima ocorrendo na sístole - e do enxerto de a.torácica interna esquerda para a artéria IVA - fluxo bifásico com velocidade máxima na diástole.

as carótidas evoluiu no PO com déficit neurológico, coma e óbito no 3º dia; todos os demais tiveram boa evolução e alta da Unidade de Terapia Intensiva no 1º dia de PO. À exceção dos pacientes reoperados, todos receberam alta hospitalar no 2º dia de PO.

O reestudo da TIE foi realizado em todos os pacientes através de eco-Doppler (43) e/ou angiografia (39). Os padrões ecocardiográficos e/ou angiográficos foram considerados excelentes em 39 deles; em seis casos houve necessidade de reoperação (realizada por esternotomia), indicada após constatação angiográfica de obstrução ou imperfeição na anastomose (fig. 2).

Em nenhum caso houve contração dos ramos intercostais não ligados durante a dissecação. O eco-Doppler transtorácico mostrou-se bastante útil correlacionando-se com os achados angiográficos e nos casos de boa perviabilidade dos enxertos apresentou padrão de fluxo diastólico em contraste com o padrão sistólico encontrado na artéria torácica interna direita controle (fig. 3 e 4).

Discussão

A abordagem cirúrgica através de minitoracotomia esquerda constitui uma nova e promissora opção tática para a revascularização do miocárdio de portadores de lesões das coronárias IVA e/ou Dg.

Além das vantagens inerentes à não utilização da CEC,

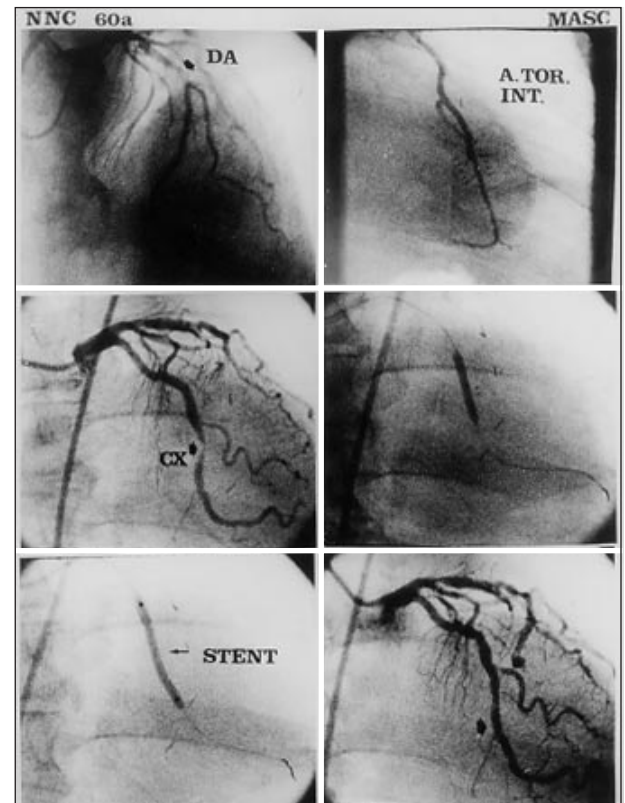


Fig. 4 - Angioplastia com colocação de *stent* na artéria circunflexa após revascularização com a artéria TIE para a IVA através de minitoracotomia esquerda, sem CEC.

já amplamente divulgadas em publicações anteriores (menor necessidade de transfusões de sangue, menor custo pela não utilização do circuito extracorpóreo e menor tempo de hospitalização, etc), acrescenta-se aqui a recuperação pós-operatória mais rápida e resultado estético muito superior ao da incisão convencional⁷.

Em nenhum dos casos operados houve alterações hemodinâmicas ou arritmias durante a realização das anastomoses.

A avaliação dos resultados com ecocardiografia Doppler transtorácica mostrou-se bastante eficiente, quando correlacionada com os achados angiográficos, e útil frente a não invasibilidade do método, confirmando citações da literatura^{8,9}.

Dificuldade adicional nos casos de resultados insatis-

feitos foi representada pela ocorrência de coronárias intramiocárdicas e de calibres reduzidos. É evidente que o paciente deve estar previamente esclarecido e a equipe cirúrgica preparada para a eventualidade de haver necessidade de mudança do planejamento cirúrgico, frente ao achado ou ocorrências no intra-operatório, situações em que se deve optar por toracotomia mediana transsternal para maior segurança.

Esta nova opção tática não requer dispositivos ou instrumentos especiais para sua execução, podendo ser realizada em qualquer serviço de cirurgia cardíaca, adequadamente equipado para cirurgias convencionais. Entretanto, se faz necessária sólida experiência da equipe cirúrgica, que deve estar bem familiarizada com cirurgias de revascularização do miocárdio sem CEC.

Referências

1. Buffolo E, Andrade JCS, Succi JE et al - Direct myocardial revascularization without extracorporeal circulation: Technique and initial results. *Texas Heart Inst J* 1985; 12: 33-41.
2. Buffolo E, Andrade JCS, Branco JNR, Aguiar LF, Ribeiro EE, Jatene AD - Myocardial revascularization without extracorporeal circulation. *Eur J Cardio-Thorac Surg* 1990; 4: 504-8.
3. Benetti F, Aselli G, Wood M, Geffner L - Direct myocardial revascularization without extracorporeal circulation. *Chest* 1991; 100: 312-6.
4. Buffolo E, Andrade JCS, Branco JNR, Teles CA, Aguiar LF, Gomes WJ - Coronary artery bypass grafting without cardiopulmonary bypass. *Ann Thorac Surg* 1996; 61: 63-6.
5. Teles CA, Buffolo E, Petrizo A, Ribeiro E, Silva LA - Revascularização miocárdica minimamente invasiva. In: *Anais do 23º Congresso Nacional de Cirurgia Cardíaca*. Sociedade Brasileira de Cirurgia Cardiovascular. Recife, 1996; 18.
6. Lobo Fº JG, Oliveira FM, Ciarline C et al - Cirurgia de revascularização do miocárdio através de minitoracotomia ântero-lateral esquerda. In: *Anais do 23º Congresso Nacional de Cirurgia Cardíaca*. Sociedade Brasileira de Cirurgia Cardiovascular. Recife, 1996: 17.
7. Accuf TE, Landreneau RJ, Griffith BP, Mack MJ - Minimally invasive coronary artery bypass grafting. *Ann Thorac Surg* 1996; 61: 135-7.
8. Crowley JJ, Shapiro LM - Noninvasive assessment of left internal mammary artery graft patency using transthoracic echocardiography. *Circulation* 1995; 92: 25-30.
9. Kyo S, Matsumura N, Yokote Y, Takamoto S, Omoto R - Evaluation of patency of internal mammary artery grafts: a comparison of two-dimensional Doppler echocardiography and coronary angiography. *J Cardiol* 1990; 20: 606-16.